

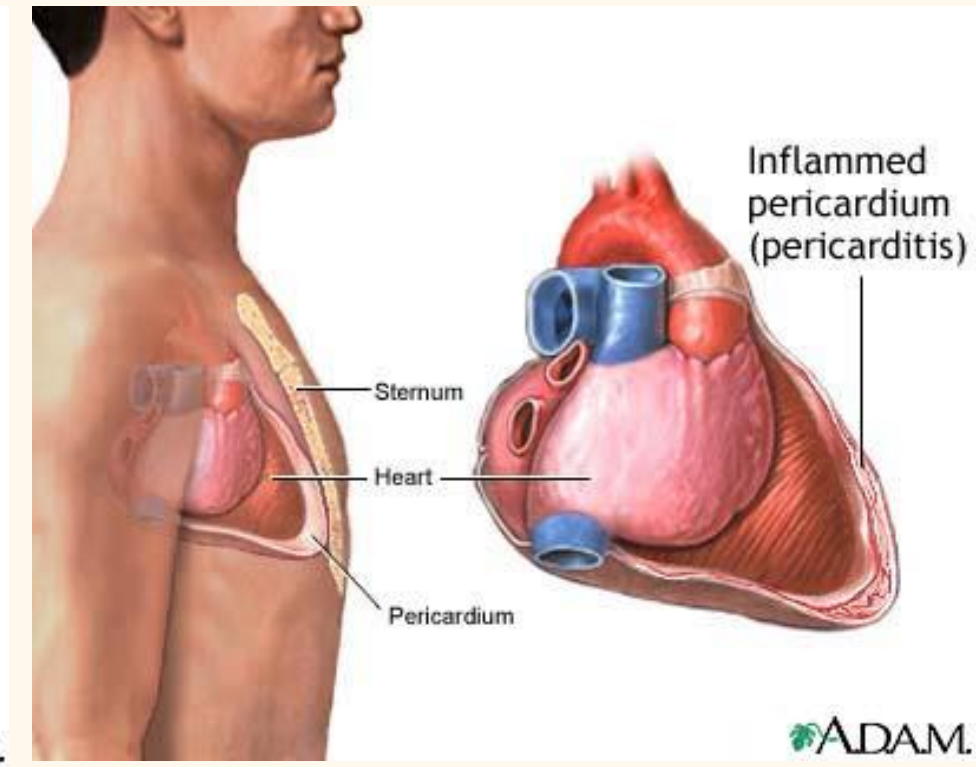
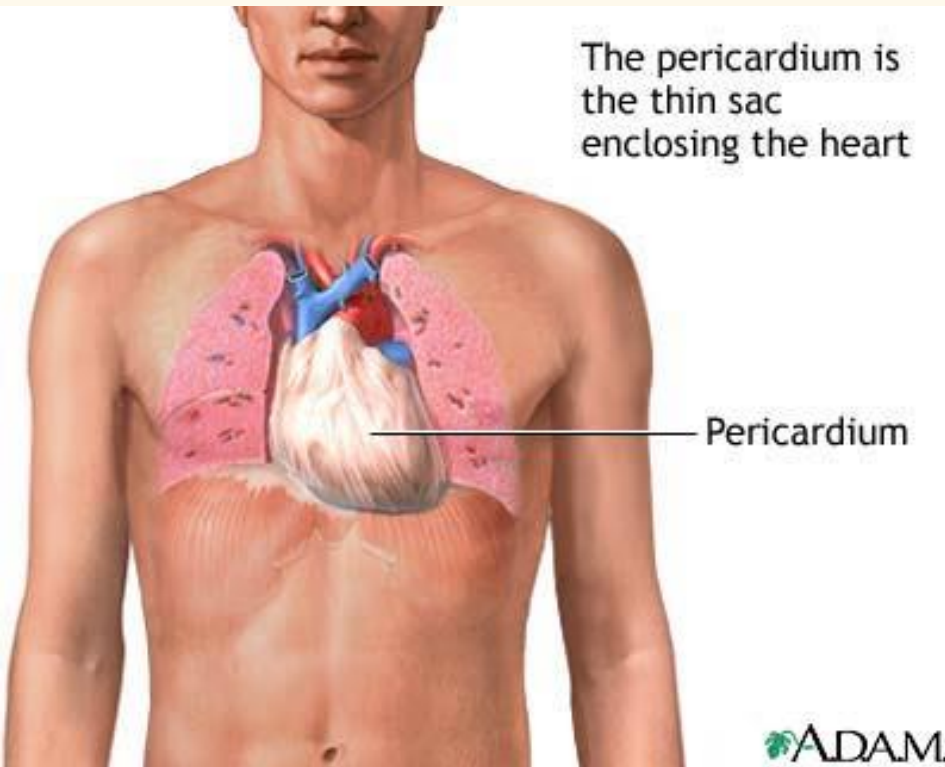
# ПЕРИКАРДИТ

Баранова Елена Ивановна

2020

**ПЕРИКАРДИТ -  
воспаление  
серозной оболочки сердца**

**Давление в полости перикарда =**  
**- (минус) 6 мм рт. ст. в конце вдоха и**  
**- (минус) 3 мм рт. ст. в конце выдоха**



**Толщина перикарда 1-2 мм**  
**В полости - 15-35 мл перикардиальной жидкости**



## 2015 ESC Guidelines for the diagnosis and management of pericardial diseases

The Task Force for the Diagnosis and Management of Pericardial Diseases of the European Society of Cardiology (ESC)

Endorsed by: The European Association for Cardio-Thoracic Surgery (EACTS)

Authors/Task Force Members: Yehuda Adler\* (Chairperson) (Israel), Philippe Charron\* (Chairperson) (France), Massimo Imazio<sup>†</sup> (Italy), Luigi Badano (Italy), Gonzalo Barón-Esquivias (Spain), Jan Bogaert (Belgium), Antonio Brucato (Italy), Pascal Gueret (France), Karin Klingel (Germany), Christos Lionis (Greece), Bernhard Maisch (Germany), E Arsen D. Ristić (Serbia), Manel Karl Swedberg (Sweden), and 1

JOURNAL OF THE AMERICAN COLLEGE OF CARDIOLOGY  
© 2020 BY THE AMERICAN COLLEGE OF CARDIOLOGY FOUNDATION  
PUBLISHED BY ELSEVIER

Downloaded from <http://>

VOL. 75, NO. 1, 2020

### THE PRESENT AND FUTURE

#### JACC STATE-OF-THE-ART REVIEW

# Management of Acute and Recurrent Pericarditis

## JACC State-of-the-Art Review

Juan Guido Chiabrando, MD,<sup>a,b,\*</sup> Aldo Bonaventura, MD,<sup>a,c,\*</sup> Alessandra Vecchié, MD,<sup>a,c</sup> George F. Wohlford, PHARM D,<sup>d</sup> Adolfo G. Mauro, PHD,<sup>a</sup> Jennifer H. Jordan, PHD,<sup>a,e</sup> John D. Grizzard, MD,<sup>f</sup> Fabrizio Montecucco, MD, PHD,<sup>c,g</sup> Daniel Horacio Berrocal, MD, PHD,<sup>b</sup> Antonio Brucato, MD,<sup>h</sup> Massimo Imazio, MD,<sup>i</sup> Antonio Abbate, MD, PHD<sup>a</sup>



# Распространенность и этиология перикардитов

**0,2% госпитализаций в отделения кардиологии**

**5% среди пациентов с болями в грудной клетке в ОРИТ**

**По данным аутопсий – 1%**

**Прижизненная диагностика – значительно реже.**

**Перикардит встречается чаще, чем ранее.**

**Причины:**

- **операции на сердце,**
- **постперикардитомный синдром** (вмешательства на сердце и сосудах),
- **лучевая терапия,**
- **злокачественные новообразования,**
- **ВИЧ – инфекция,**
- **в развивающихся странах – туберкулез.**

# ЭТИОЛОГИЯ ОСТРЫХ ПЕРИКАРДИТОВ

- ◆ Идиопатический перикардит (80%)
- ◆ Инфекционные перикардиты
  - Вирусные (30- 50%) Эпштейн-Барр, Парвовирус В19, Коксаки, ЕСНО; ВИЧ, )
  - Туберкулезные
  - Боррелиоз (Borelia burgdorferi)
  - Бактериальные
  - Грибковые
- Иммуно-воспалительный перикардит
  - системные заболевания соединительной ткани (СКВ, РА, ССД);
  - системные васкулиты (узелковый полиартериит, височный артериит)
  - ранний постинфарктный;
  - поздний постинфарктный (синдром Дресслера), поздний постперикардитомный,
  - поздний посттравматический;
  - лекарственный (прокаинамид, гидралазин, циклоспорин и т.д.)
- ◆ Неопластический перикардит (метастатическое поражение перикарда)
- ◆ Лучевой перикардит – воздействие лучевой терапии
- ◆ Посттравматический перикардит
- ◆ Ранний постперикардитомный перикардит
- ◆ Перикардит при метаболических нарушениях (уремия, подагра)
- ◆ Токсический перикардит - при токсическом влиянии инородного вещества или токсина (яд скорпиона, тальк, силикон, асбест)

# КЛАССИФИКАЦИЯ ПЕРИКАРДИТОВ

## ◆ По течению

- ◆ Острый перикардит (менее 6 недель)
- ◆ Затяжной (более 4-6 недель, но менее 3 месяцев)
- ◆ Хронический перикардит (более 3 мес.)
- ◆ Рецидивирующий перикардит (ремиссия не менее 4-6 недель)

## ◆ Морфологические варианты

### ◆ Острый

- ◆ Сухой (фибринозный)
- Выпотной (экссудативный)
  - ♥ Серозный
  - ♥ Гнойный
  - ♥ Геморрагический
  - ♥ Холестериновый
  - ♥ Гнилостный

### ◆ Хронический

- ◆ Выпотной
- ◆ Адгезивный и констриктивный (Слипчивый)

## ◆ Наличие тампонады сердца (при экссудативном перикардите)

- С тампонадой сердца
- Без тампонады сердца

## ◆ Наличие изменений миокарда

- С незначительными изменениями сердечной мышцы
- С выраженными изменениями сердечной мышцы (миоперикардит)

# Механизмы развития перикардитов:

1. **прямое воздействие** инфекционного агента, метастазами,
2. вовлечение в **неспециф. воспалительный процесс** при СЗСТ

- поступление инфекционных возбудителей в полость перикарда по кровеносным и лимфатическим сосудам (вирусные и бактериальные инфекции);
- распространение воспаления с прилегающих органов (туберкулез, пневмония);
- действие токсинов, вызыв. асептическое воспаление (уремия);
- развитие иммунного гиперергического воспаления в ответ на эндо- и экзогенные антигены бактериального и тканевого происхождения (системные заболевания соединительной ткани, механическая травма, вирусная инфекция).



## Ответ на патологическое воздействие:

- ◆ **Синдром воспаления перикарда:**
  - ◆ боли в грудной клетке,
  - ◆ лихорадка,
  - ◆ слабость.
- ◆ **Синдром экссудата в полости перикарда,** приводящий к диастолической дисфункции и, в ряде случаев, к тампонаде сердца.
- ◆ **Синдром утолщения и кальцификации перикарда,** сопровождающийся сужением его полости и развитием диастолической, а затем и систолической дисфункции сердца.

# Острый перикардит

# **Острый перикардит -**

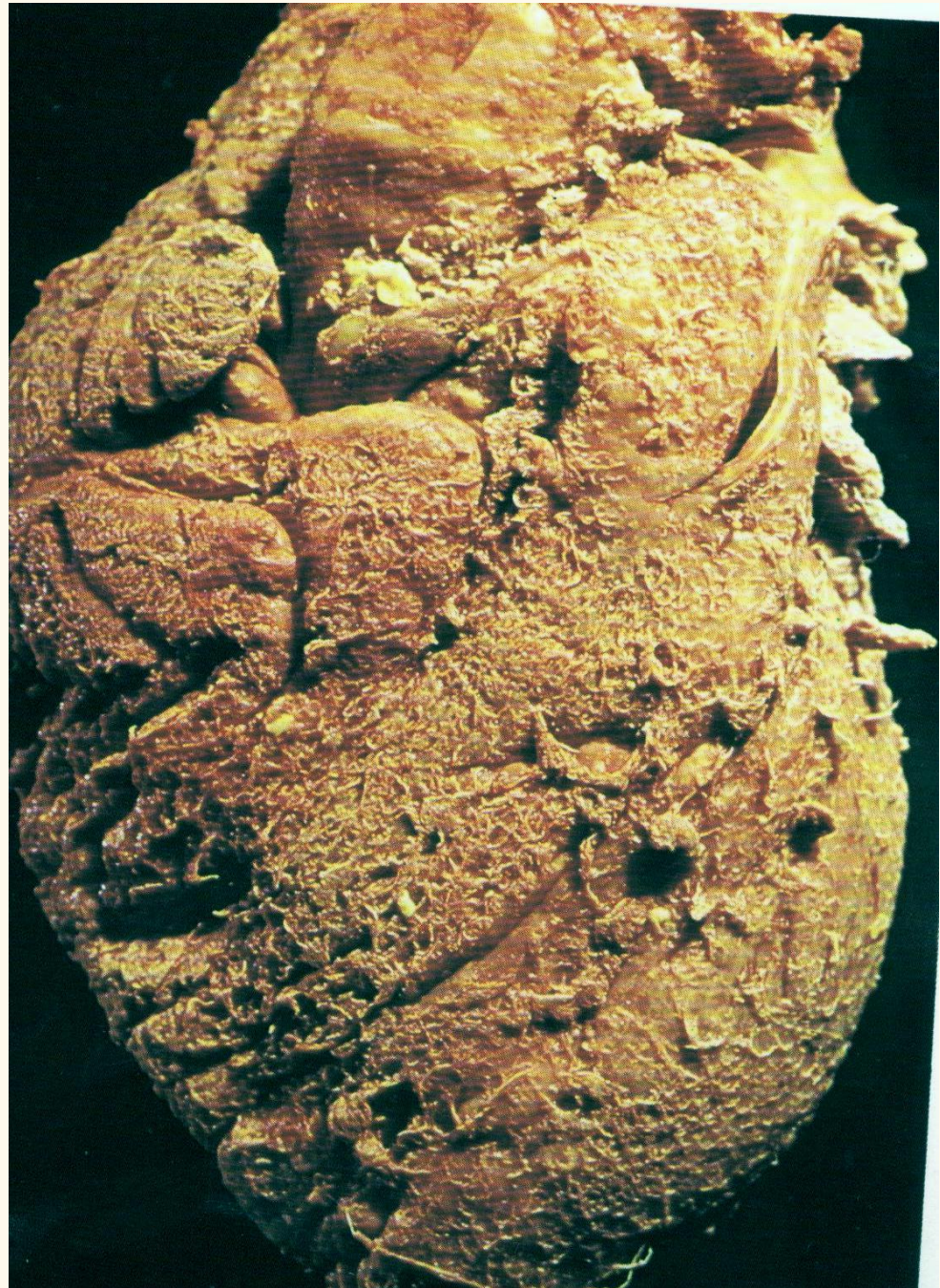**заболевание, развивающееся вследствие воспаления перикарда и характеризующееся**

- болевым синдромом в грудной клетке,**
- шумом трения перикарда,**
- наличием выпота в полость перикарда**
- характерными изменениями реполязации (ЭКГ).**

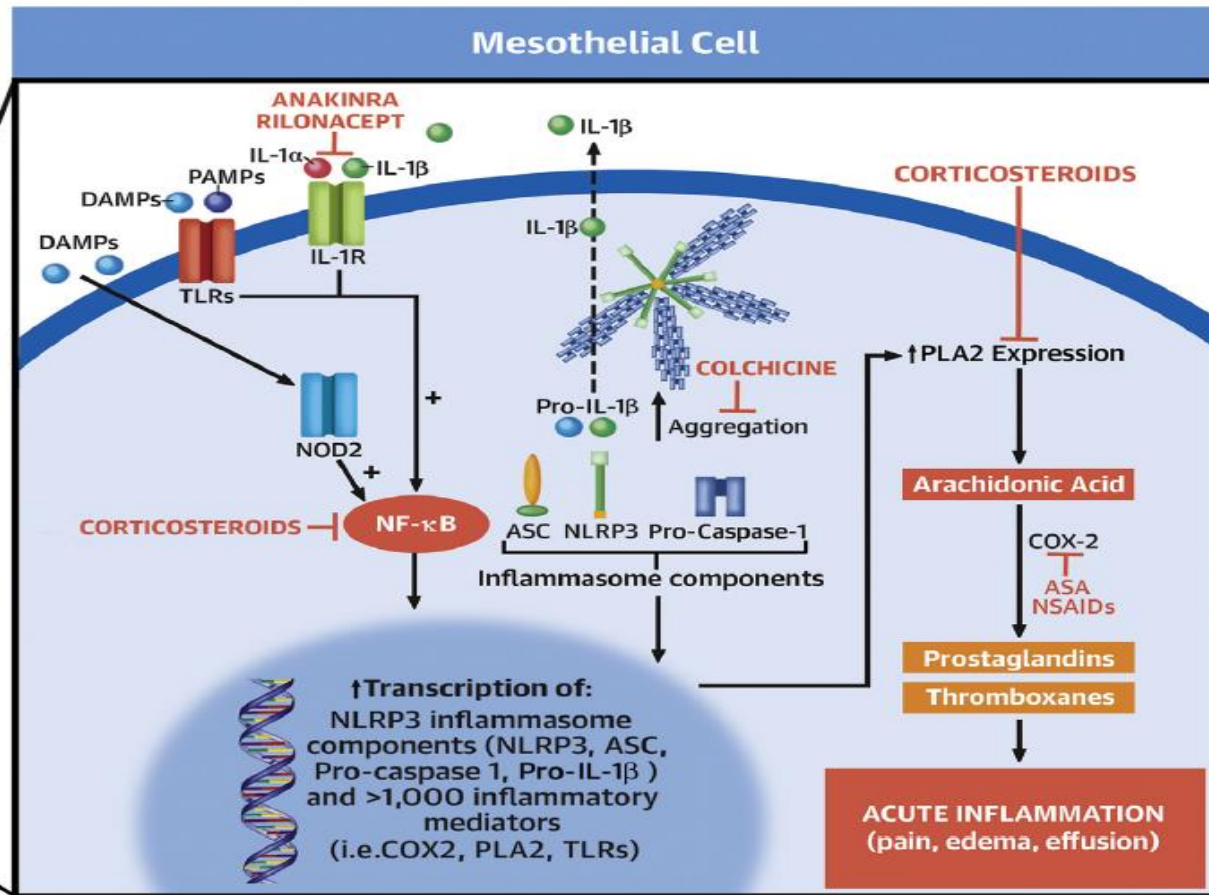
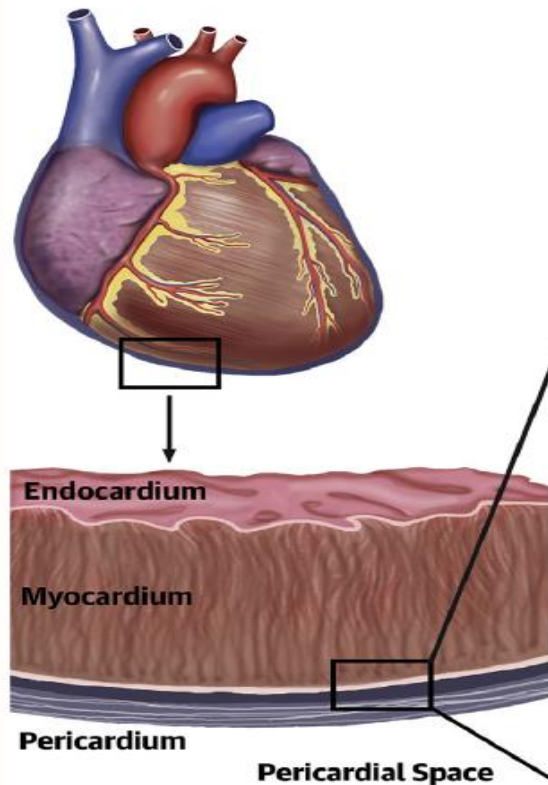
**Острый перикардит может быть**

- сухим (фибринозным) и**
- экссудативным.**

**Сердце больного  
острым фибринозным  
перикардитом -  
«волосатое сердце»**



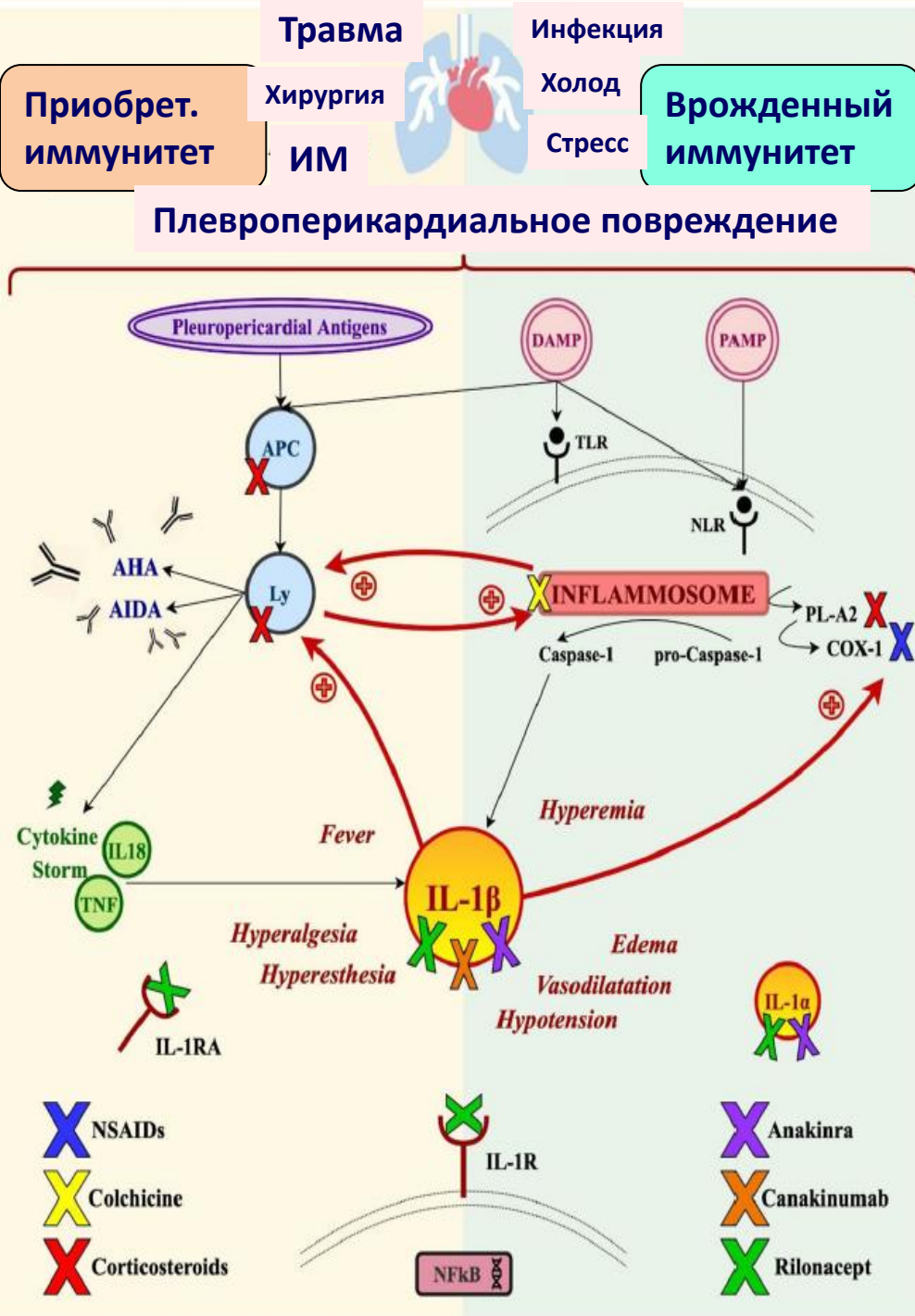
# Патогенез острого перикардита



Chiabrando, J.G. et al. J Am Coll Cardiol. 2020;75(1):76-92.

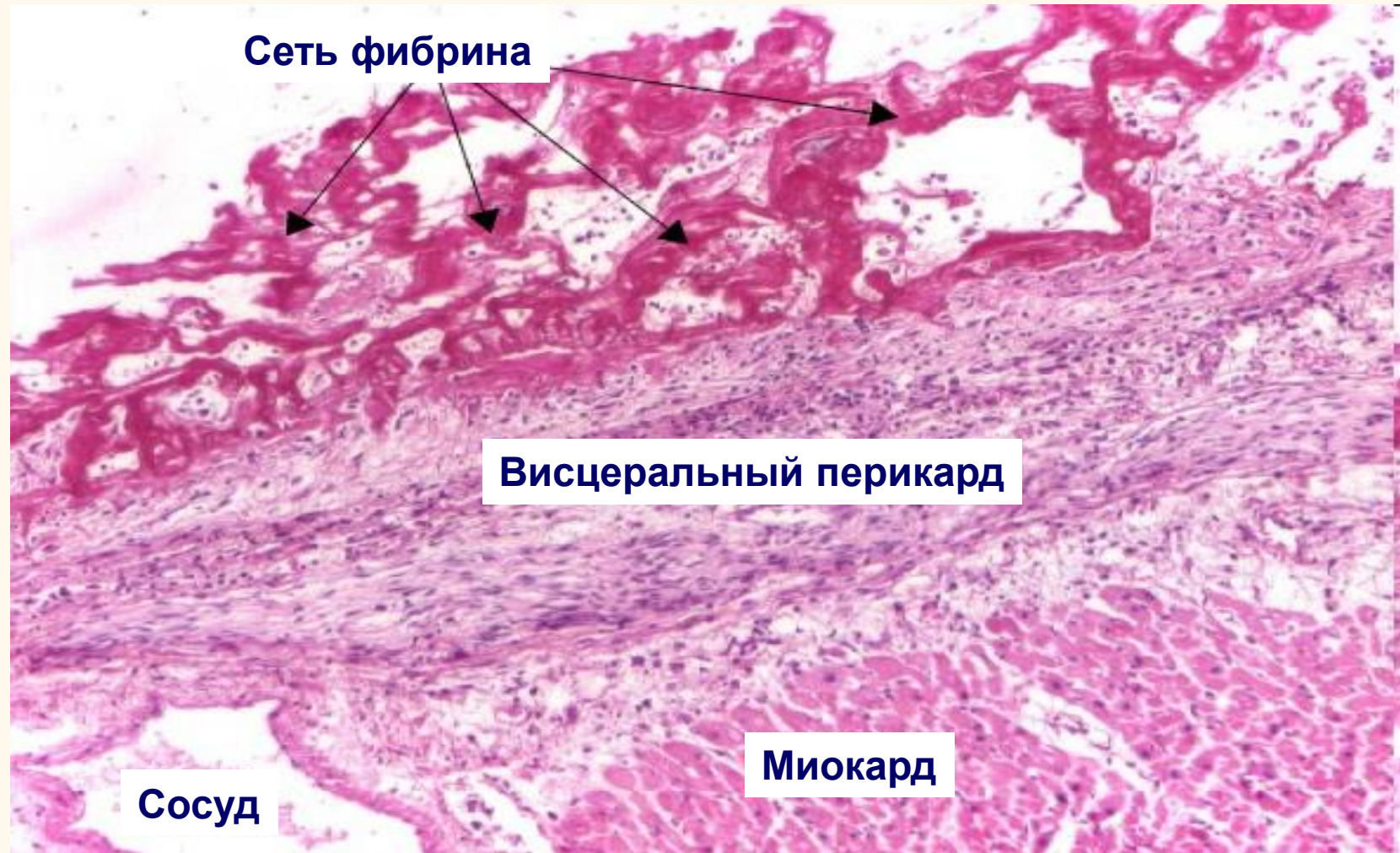Повреждение перикарда ведет к высвобождению молекулярных структур, ассоциированных с повреждением и молекулярных структур, ассоциированных с патогенным агентом и стимулирует синтез NF-κB, повышающий транскрипцию предшественников молекул воспаления и цитокинов, необходимых для полимеризации NLRP3 инфламасома IL-1 beta IL-18 NF-κB стимулирует синтез фосфолипазы-A2, необходимой для стимуляции продвижения арахидоновой кислоты и последующего синтеза простаглан-динов и тромбоксанов.

# Патогенез идиопатического рецидивирующего перикардита



**Fig. 1** Pathogenesis of IRP and potential pharmacological targets  
 DAMP damage-associated molecular pattern, PAMP pathogens-associate molecular patterns, TLR Toll-like receptor, NLR nod-like receptor, APC antigen-presenting cell, Ly lymphocytes, AHA anti-heart antibodies, AIDA anti-intercalated-disk antibodies, PL-A2 phospholipase-A2, COX-1 cyclooxygenase-1, TNF tumor necrosis factor, IL interleukin, IL-1RA interleukin 1 receptor antagonist, IL-1R interleukin 1 receptor, NSAID nonsteroidal anti-inflammatory drugs, NFκB nuclear factor k-light-chain-enhancer of activated B cells

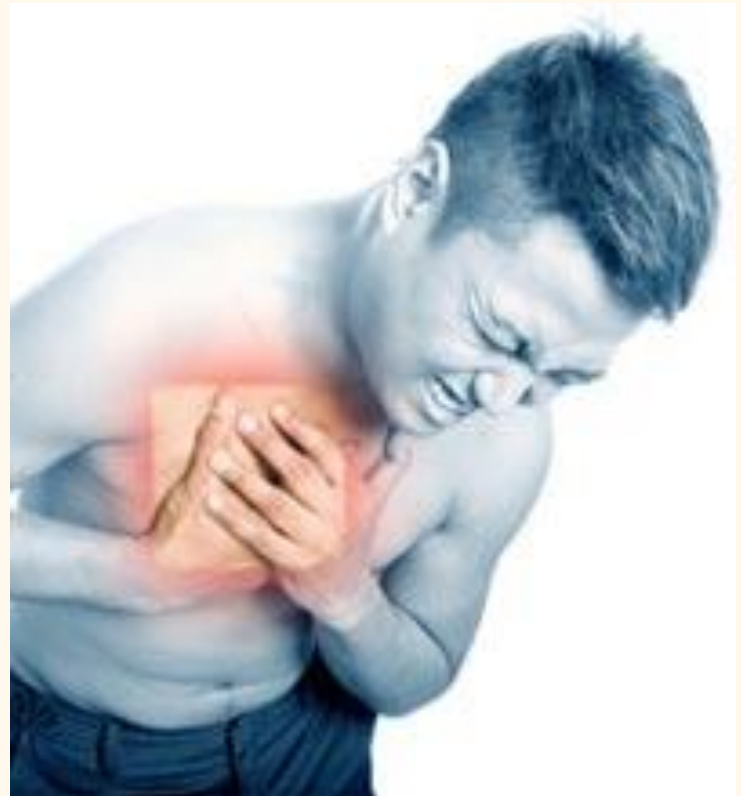# Фибринозный перикардит.



Гистологическое исследование. Фибриновые волокна (розовые) на поверхности перикарда, лейкоциты (нейтрофилы) между фибриновыми волокнами и внутриперикардially.

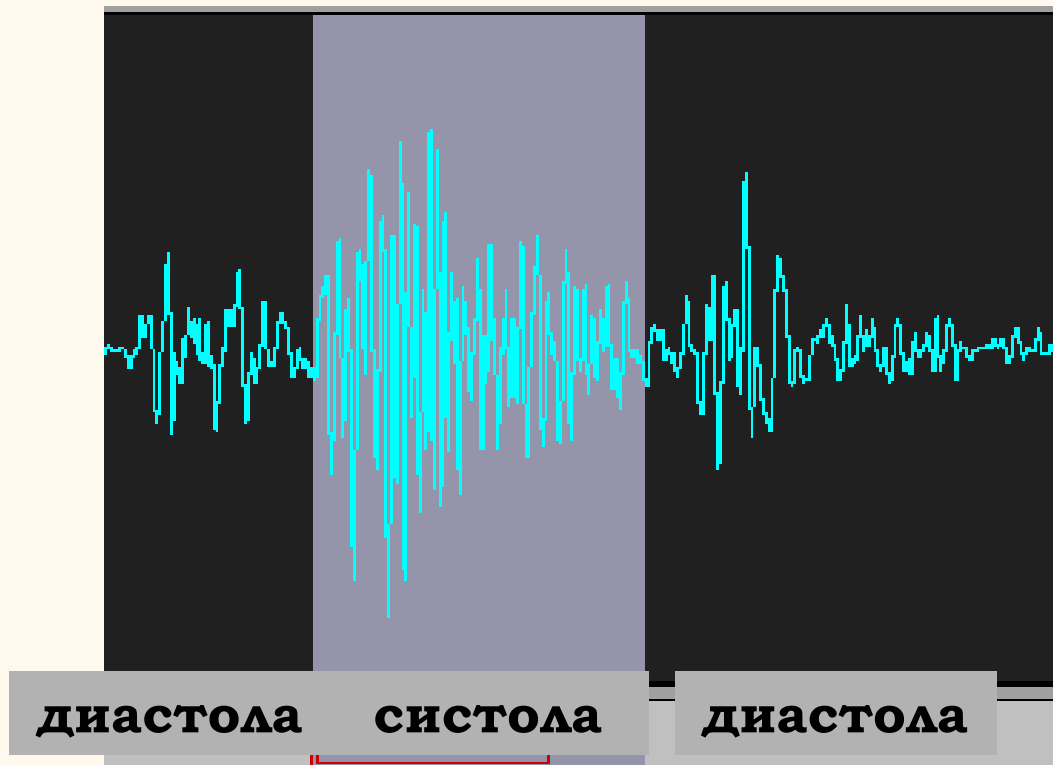
# Клинические проявления фибринозного перикардита

- ◆ Симптомы основного заболевания
- ◆ Симптомы воспаления (лихорадка, слабость...)
- ◆ Боль в грудной клетке (острая, тупая, усиливается при дыхании, кашле, облегчается в положении наклона вперед)
- ◆ Шум трения перикарда

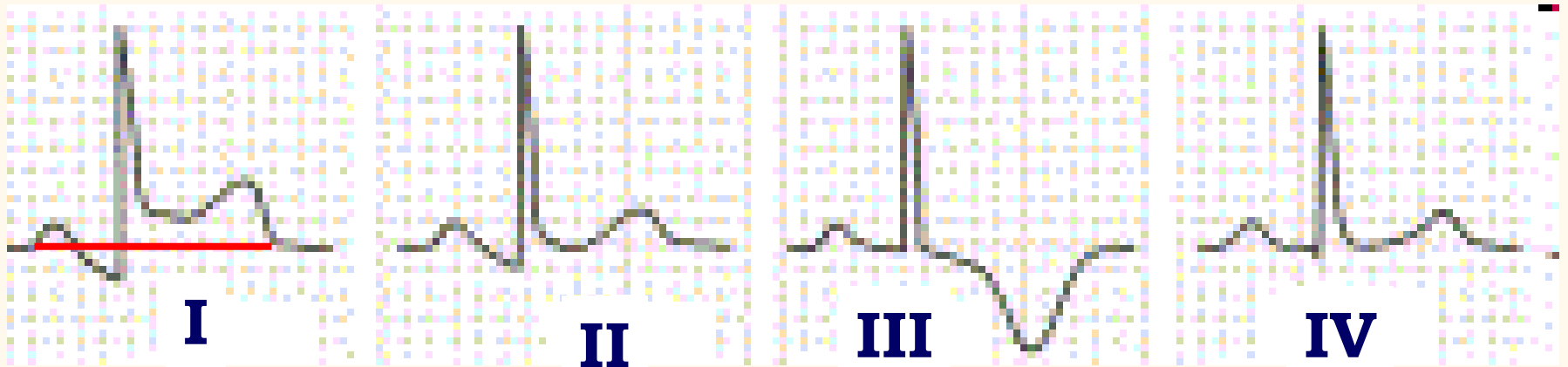




# Шум трения перикарда



# Стадии ЭКГ изменений при остром перикардите



**I стадия** - элевация ST + депрессия PR

**II стадия** - ST на изолинии, положительный T

**III стадия** - отрицательные зубцы T

**IV стадия** - нормализация ЭКГ

# ЭКГ диагностика фибринозного перикардита

## Характерные изменения на ЭКГ

### 1 стадия

- ◆ Элевация ST в I, II, м.б III, AVL, AVF, V2-V6 (генерализованные изменения – конкордантные)
- ◆ Депрессия PR (PQ) сегмента
- ◆ Отсутствие изменений QRS (нет патологич. Q)
- ◆ Положительные зубцы T

### 2 стадия

- ◆ Нормальная ЭКГ (ST на изоэлектрическом уровне)

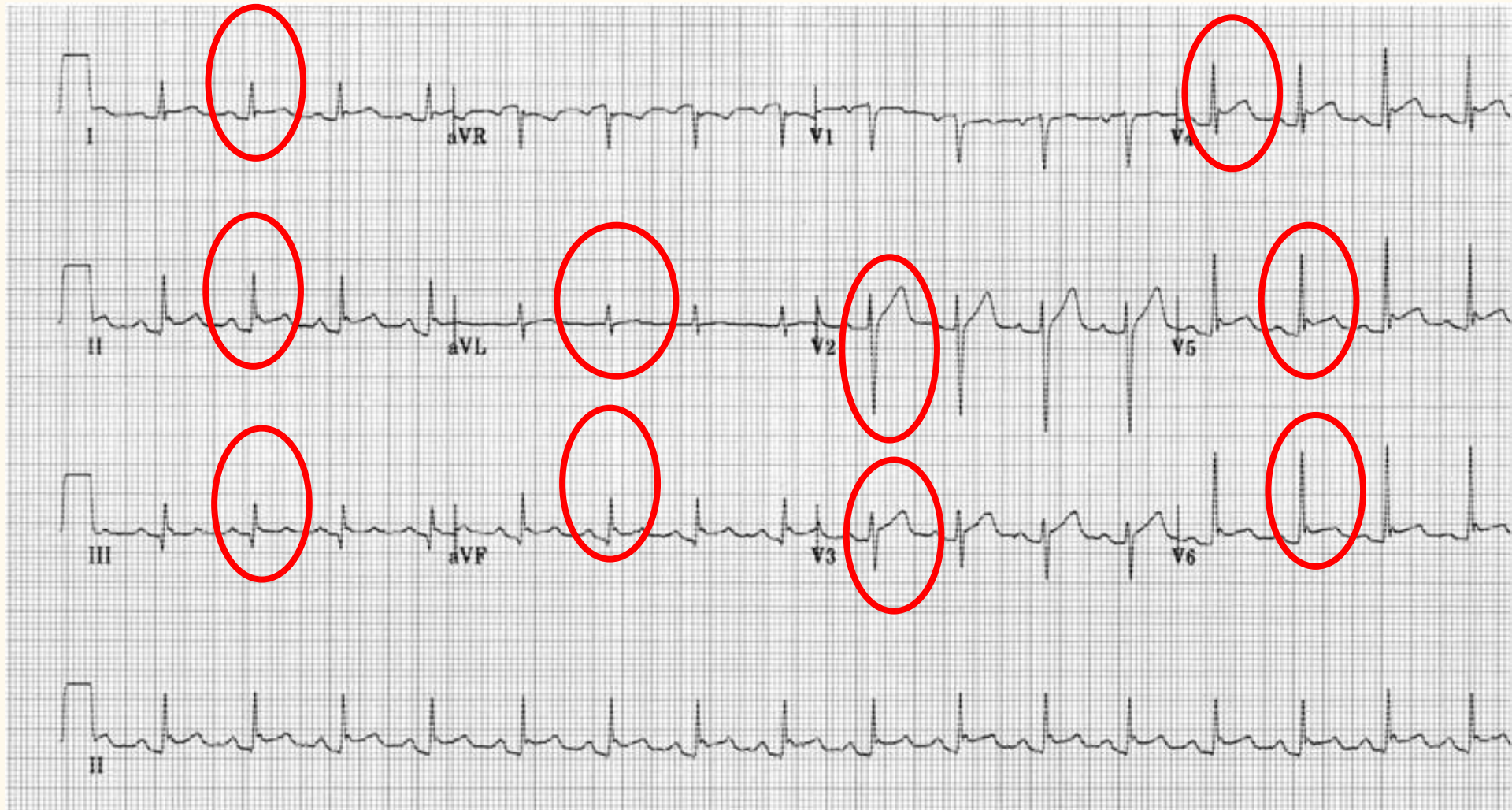
### 3 стадия

- ◆ ST на изоэлектрическом уровне
- ◆ инверсия T – T (-) через несколько дней

### 4 стадия

Нормальная ЭКГ

# ЭКГ больного фибринозным перикардитом



# ДИАГНОСТИКА ФИБРИНОЗНОГО ПЕРИКАРДИТА

- ◆ Лабораторная диагностика
  - ◆ лейкоцитоз,
  - ◆ **C-реактивный белок**,
  - ◆ ↑ ЛДГ
  - ◆ ↑ СОЭ
  - ◆ ↑ **тропонин I**, ↑ **МВ-КФК** (при вовлечении миокарда)
- ◆ ЭХО-КГ (М.б. утолщение перикарда, увеличение количества жидкости в полости перикарда, но в 40% случаев - норма)

Уточнение этиологии !!!

# Диагностические критерии перикардита

Перикардит	Определение и диагностические критерии
<b>Острый</b>	<p>Синдром воспаления перикарда <small>следует</small> диагностировать при наличии <b>не менее 2-х из 4-х критериев:</b></p> <ul style="list-style-type: none"><li>• боль в грудной клетке перикардального характера</li><li>• шум трения перикарда</li><li>• распротр. элевация ST или депрессия PR на ЭКГ</li><li>• выпот в полости перикарда (новый или усугубление)</li></ul> <p>Дополнительные признаки (в пользу диагноза)</p> <ul style="list-style-type: none"><li>• повышение маркеров воспаления (СРБ, СОЭ, Л-з),</li><li>• признаки воспаления перикарда (КТ, МРТ)</li></ul>
<b>Затяжной</b>	Перикардит длящийся > 4-6 недель, но < 3 месяцев без ремиссии
<b>Рецидивирующий</b>	Рецидив перикардита после не менее, чем 4-6 недель ремиссии
<b>Хронический</b>	Перикардит, длящийся > 3-х месяцев

# ДИФФЕРЕНЦИАЛЬНАЯ ДИАГНОСТИКА ФИБРИНОЗНОГО ПЕРИКАРДИТА И ИНФАРКТА МИОКАРДА

Признак	Острый перикардит	Инфаркт миокарда
Боль	Часто меняется от положения тела, фаз дыхания, (облегчается в положении сидя с наклоном вперед), длится часы и дни	Постоянная, не меняется от положения тела, продолжительность меньше
Лихорадка	Одновременно с болью	Появляется позже
МВ КФК, Миоглобин, тропонин Т, I	При сочетании с миокардитом, чаще незначительно или умеренно повышены	Повышены, часто значительно
ЭКГ	Не характерно развитие патологического Q Элевация ST (J- кривая) – диффузный характер (в большинстве отведений, НЕТ реципрокной депрессии) с (+)Т, Появление (-) Т после снижения ST до изолинии Часто депрессия PR (PQ)	Q патологический Элевация ST локальная (-) Т при сохранении элевации ST Характерны предсердные и желудочковые нарушения ритма
ЭХОКГ	Утолщение перикарда, небольшое кол-во жидкости	Зона гипо-акинезии

# Тактика при перикардите

## Перикардит:

Клинические симптомы, ЭКГ, ЭХОКГ, СРБ, тропонин

**НЕТ**

Диагностических критериев  
Следует диагностировать  
другое заболевание

**ЕСТЬ**

Подозрение на специфическую этиологию  
Предиктор неблагоприятного прогноза

**ЕСТЬ**

**ВЫСОКИЙ РИСК**

Госпитализация и поиск этиологии  
(большие или малые предикторы)

**НЕТ**

Эмпирическое лечение НПВП

**НЕВЫСОКИЙ РИСК**

Нет госпитализации и поиска этиологии  
Ответ на НПВП

**НЕТ**

**УМЕРЕННЫЙ РИСК**

Госпитализация и поиск этиологии

**ЕСТЬ**

**НИЗКИЙ РИСК**

Амбулаторное наблюдение

### Предикторы плохого прогноза

#### Большие:

- Лихорадка > 38 С
- Подострое начало
- Большой выпот
- Тампонада
- Плохой ответ на НПВП (1 нед)

#### Малые

- Миоперикардит
- Иммуносупрессия
- Травма
- Антикоагулянты (ОАК)

background and predictors of poor prognosis at presentation (modified from refs 5, 6, 8, and 12). At least one predictor  
eria have been validated by multivariate analysis,(9) minor criteria are based on expert opinion and literature review.  
gnostic predictors but incomplete or lacking response to non-steroidal anti-inflammatory drug (NSAID) therapy.  
and good response to anti-inflammatory therapy. Specific aetiology is intended as non-idiopathic aetiology



# ЛЕЧЕНИЕ ФИБРИНОЗНОГО ПЕРИКАРДИТА

- Ограничение двигательной активности
  - Постельный или полупостельный режим
  - 6 месяцев не заниматься спортом и избегать больших ФН
- Этиологическое
- Противовоспалительная терапия (НПВП, колхицин)
- Глюкокортикостероиды (от 20 мг до 100 мг)
  - Показаны при:
    - Системных заболеваниях соединительной ткани
    - Других иммунных перикардитах
    - Тяжелом состоянии, нестабильной гемодинамике
    - Уремии
    - отсутствии эффекта от НПВП

# Лекарственная терапия идиопатического острого перикардита

Препарат	Дозы	Длительность терапии
<b>Нестероидные противовоспалительные препараты</b>		
Аспирин	2-4 г в день (750-1000 мг 3 р в день)	1-2 недели (снижать дозу на 250-500 мг каждую 1-2 недели)
Ибупрофен	600 мг x 3 р в день	1-2 недели (снижать дозу на 200-400 мг каждые 1-2 недели)
Колхицин (алкалоид трополонового ряда из растения безвременник осенний)	0.5 мг (<70 кг) или 0.5 мг 2 раза/д (≥70 кг)	3 мес. (снижать дозу в последние недели: 0.5 мг (<70 кг через день или 0.5 мг 1 раз в день (≥70 кг))



# Лекарственная терапия при рецидивирующем перикардите

Препарат	Дозы	Длительность терапии
<b>Нестероидные противовоспалительные препараты</b>		
<b>Аспирин</b>	<b>500-1000 мг х 3-4 р в день (1,5 -4 г в день)</b>	<b>Недели, месяцы (снижение дозы на 250-500 мг каждые 1-2 недели )</b>
<b>Ибупрофен</b>	<b>600 мг х 3 р в день (1200-2400 мг в день)</b>	<b>Недели, месяцы (снижение дозы на 200-400 мг каждые 1-2 недели)</b>
<b>Индометацин</b>	<b>25-50 мг х 3 р в день следует начать с меньшей дозы, увеличивая при отсутствии головной боли и головокружения</b>	<b>Недели, месяцы (снижение дозы на 25 мг каждые 1-2 недели)</b>
<b>Колхицин</b> (алкалоид трополонового ряда из растения безвременник осенний)	<b>0.5 мг (&lt;70 кг) или если больной не переносит более высокие дозы или 0.5 мг 2 раза/д (≥70 кг)</b>	<b>Не менее 6 мес. (снижать дозу нецелесообразно или в последние недели 0.5 мг через день (&lt;70 кг) или 0.5 мг в день (≥70 кг)</b>
<b>Анакинра (блокатор IL-1)</b>	<b>1-2 мг/кг в день до 100 мг в день</b>	<b>Месяцы (быстрое появление эффекта, но высокая стоимость)</b>

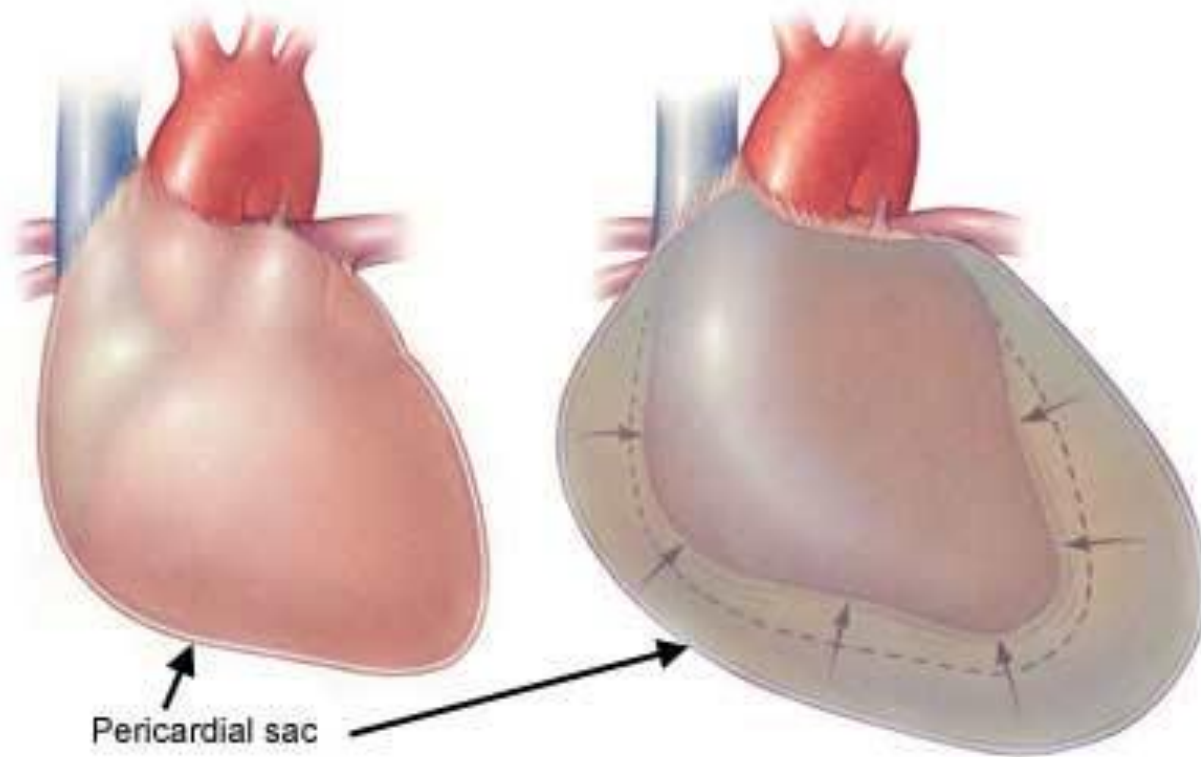
## Дозы глюкокортикостероидов (преднизолона)

Стартовая доза 0,25-0.5 мг/кг массы тела/день	Снижение дозы
> 50 мг в день	На 10 мг/д каждые 2 недели
50-25 мг в день	на 5-10 мг/д каждые 1-2 недели
25-15 мг в день	2.5 мг/д каждые 2-4 недели
<15 мг в день снижать	на 1.25-2.5 мг/д каждые 2-6 нед.

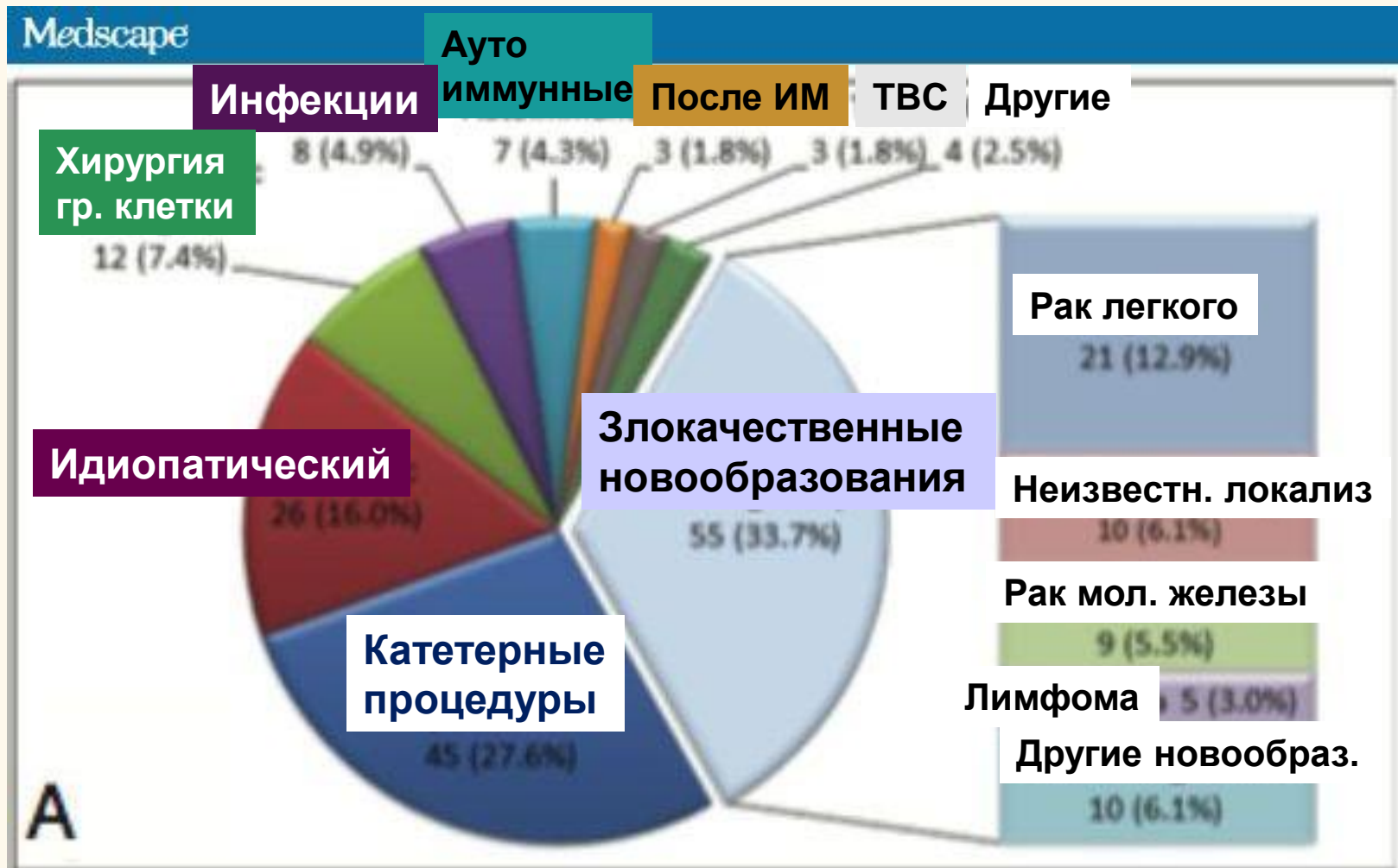
Каждое снижение дозы глюкокортикостероидов  
возможно только  
при отсутствии симптомов и при нормальном уровне СРБ,  
(особенно при дозе менее 25 мг в сутки)

# ЭКССУДАТИВНЫЙ ПЕРИКАРДИТ

## Нормальный перикард    Экссудативный перикардит



# Причины экссудативных перикардитов



# ВИДЫ и ПРИЧИНЫ ЭКССУДАТИВНЫХ ПЕРИКАРДИТОВ

- Серозно-фибринозный -
  - туберкулез,
  - аутоиммунные нарушения,
  - вирусная инфекция,
  - острая ревматическая лихорадка
- Гнойный - бактериальная инфекция
- Гнилостный - бактериальная инфекция
- Геморрагический -
  - опухоль,
  - туберкулез,
  - геморрагический диатез,
  - применение антикоагулянтов



# СИМПТОМЫ ПРИ ЭКССУДАТИВНОМ ПЕРИКАРДИТЕ

- Симптомы основного заболевания
- Симптомы накопления жидкости в полости перикарда зависят от:
  - характера выпота,
  - количества жидкости и
  - темпов накопления выпота,
  - состояния перикарда

## Патогенетические механизмы

- диастолическая дисфункция
- системный венозный застой
- резкое снижение СВ

## Симптомы

- слабость
- одышка
- Снижение АДс
- тяжесть в правом подреберье (гепатомегалия, асцит, отеки при выраженной тампонаде)

# ОБЪЕКТИВНЫЕ ПРИЗНАКИ НАКОПЛЕНИЯ ЖИДКОСТИ В ПОЛОСТИ ПЕРИКАРДА

- ◆ Расширение границ сердечной тупости
- ◆ Изменение границ сердечной тупости при перемене положения тела
- ◆ Совпадение границ абсолютной и относительной сердечной тупости
- ◆ Расположение верхушечного толчка кнутри от наружной границы сердечной тупости
- ◆ Глухие тоны сердца
- ◆ Исчезновение шума трения перикарда (если он был ранее)
- ◆ Высокое центральное венозное давление
- ◆ Симптомы тампонады сердца
- ◆ На ЭКГ - снижение вольтажа QRS
- ◆ Rg - Шарообразная тень сердца или тень в виде «графина»
- ◆ NB! Диагностика - ЭХО-кардиография (расхождение листков перикарда)

# ТАМПОНАДА СЕРДЦА -

нарушение диастолического заполнения желудочков вследствие скопления жидкости в полости перикарда.  
Следствие - резкое снижение сердечного выброса.

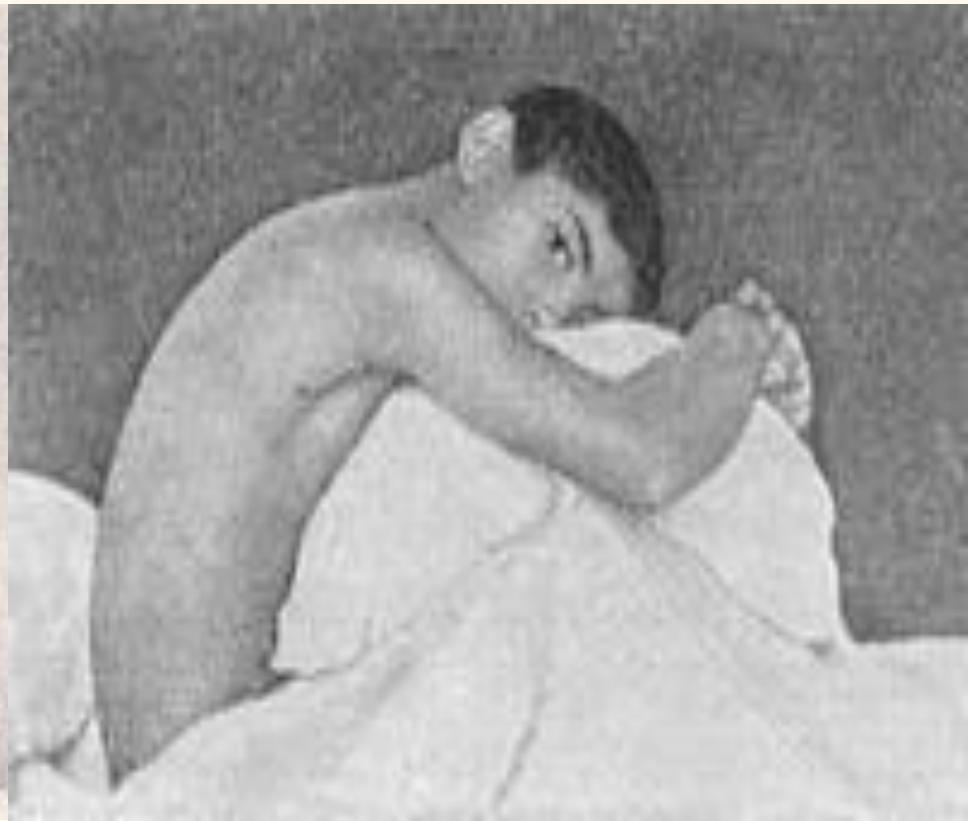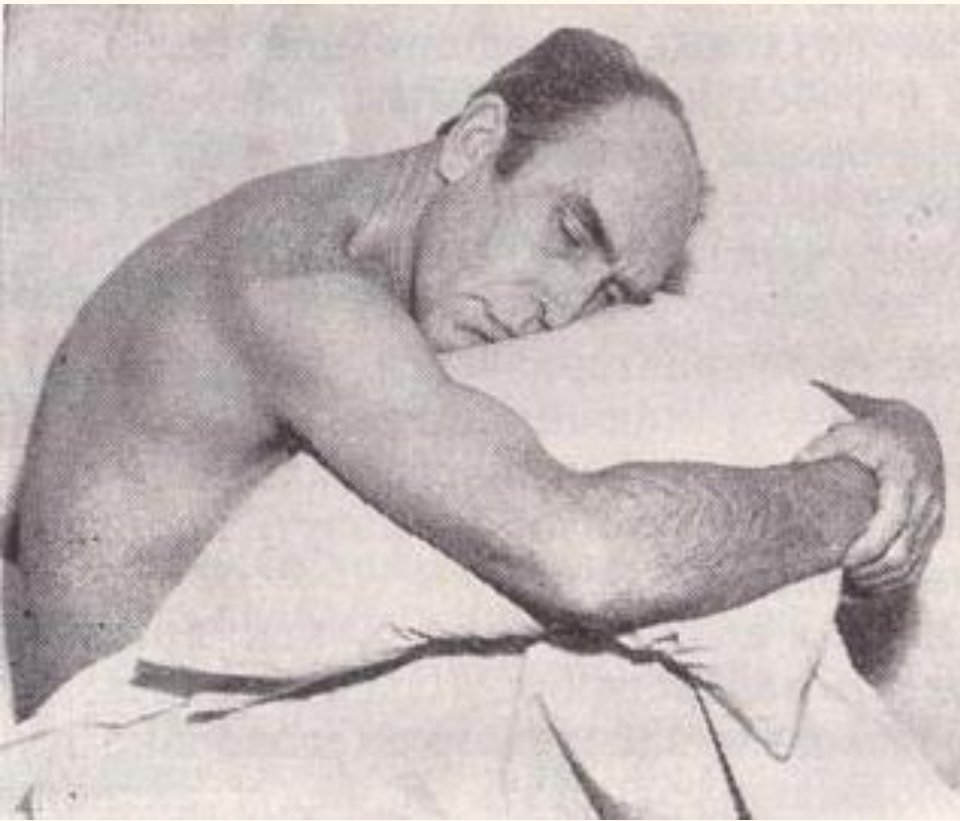
## Частые причины

- Кровотечение (операция, травма)
- Опухоли (рак легкого, молочной железы, лимфома)
- Туберкулез
- Гнойная инфекция

## Редкие причины

- Вирусная инфекция
- Уремия
- Лучевое воздействие
- Кровотечение вследствие терапии антикоагулянтами

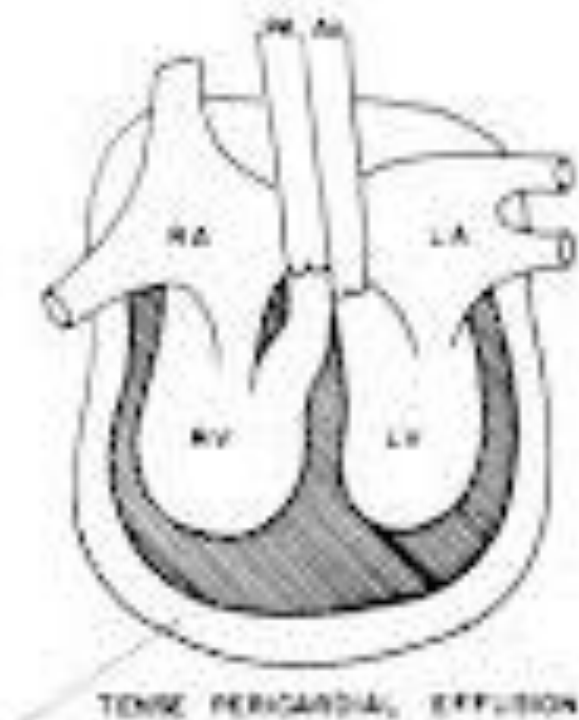
**Вынужденное положение больного с острым перикардитом и тампонадой сердца (поза Брейтмана)**



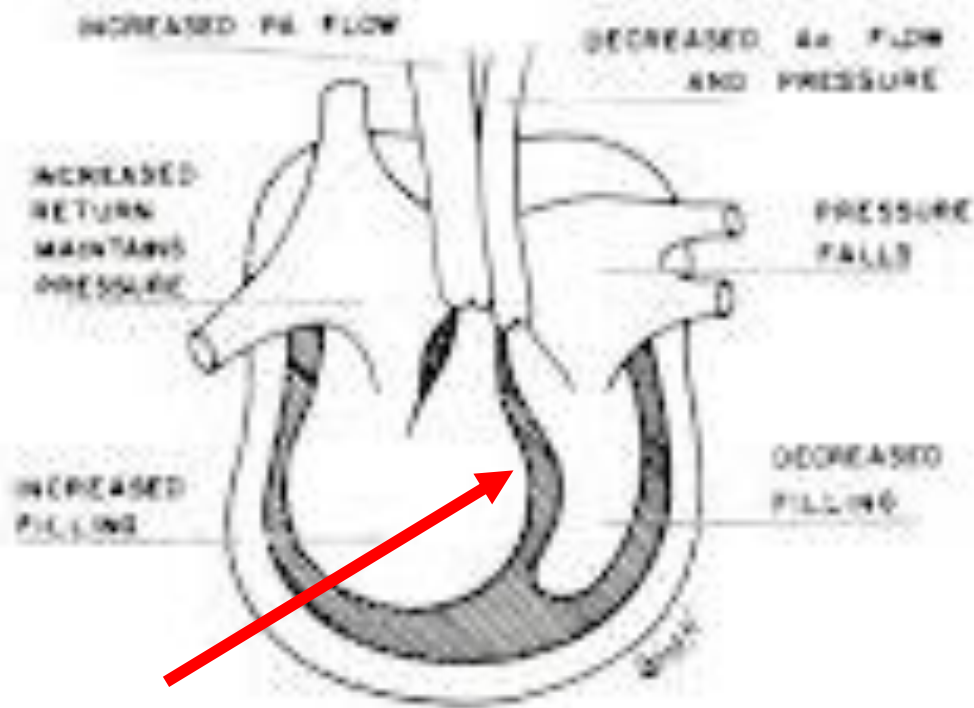
# ДИАГНОСТИКА ТАМПОНАДЫ СЕРДЦА

- **Быстрое накопление жидкости (патогенетические механизмы)**
  - ↓ заполнения кровью камер сердца, особенно правых
  - М.б. коллапс камер (особенно тонкостенных: предсердий и ПЖ)
  - резкое ↓ СВ
  - системный венозный застой
- **Клинические проявления**
  - Одышка, тахипноэ без признаков «застоя в легких»
  - Эпизоды потери сознания
  - Тахикардия
  - Триада Бека:
    - Гипотензия (↓АДс)
    - Глухие тоны сердца
    - повышение системного венозного давления (v.jugularis)
  - парадоксальный пульс  
(снижение более, чем на 10 мм Hg АДс на вдохе)

# Механизм развития парадоксального пульса



Выдох



Вдох

# ДИАГНОСТИКА ТАМПОНАДЫ СЕРДЦА

## Rg

- Увеличение тени сердца
- Отсутствие венозного застоя в легких

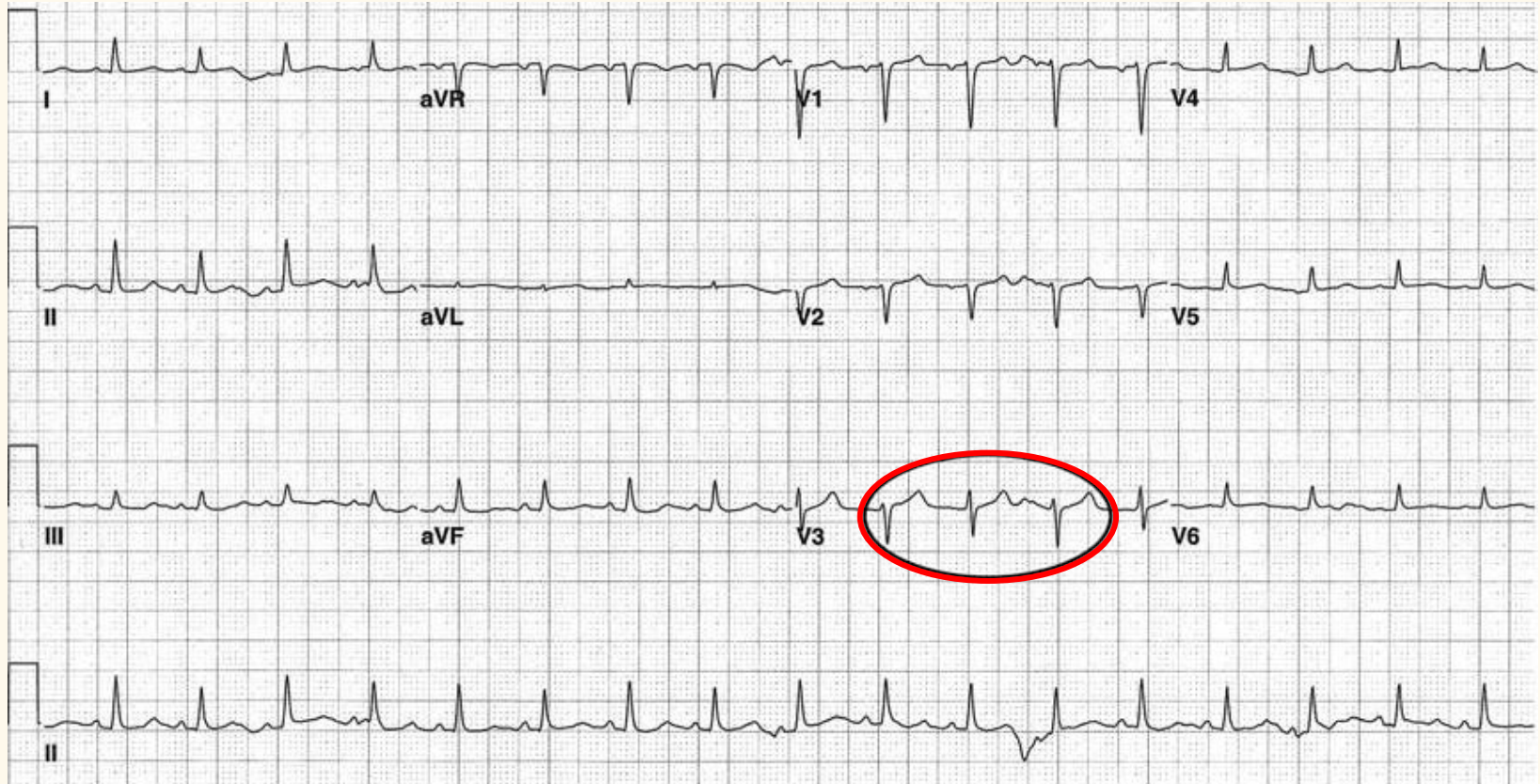
## ЭКГ

- низкий вольтаж комплексов QRS,
- электрическая альтернация P, QRS, T;
- электромеханическая диссоциация (агональная фаза)

## ЭХОКГ

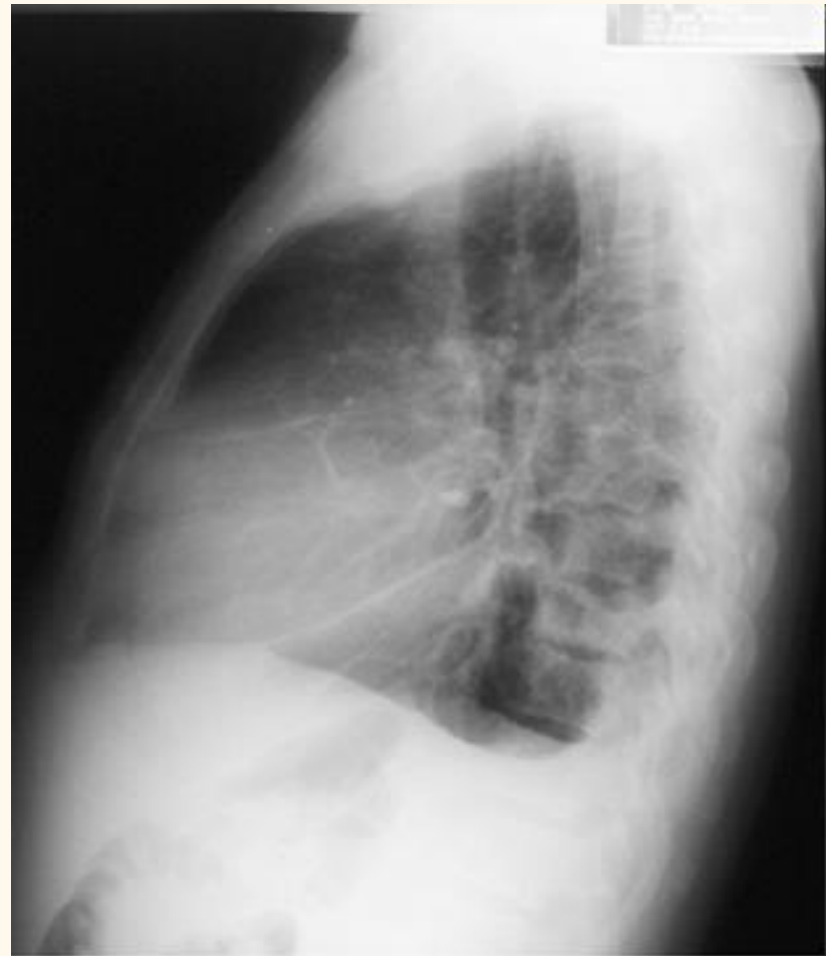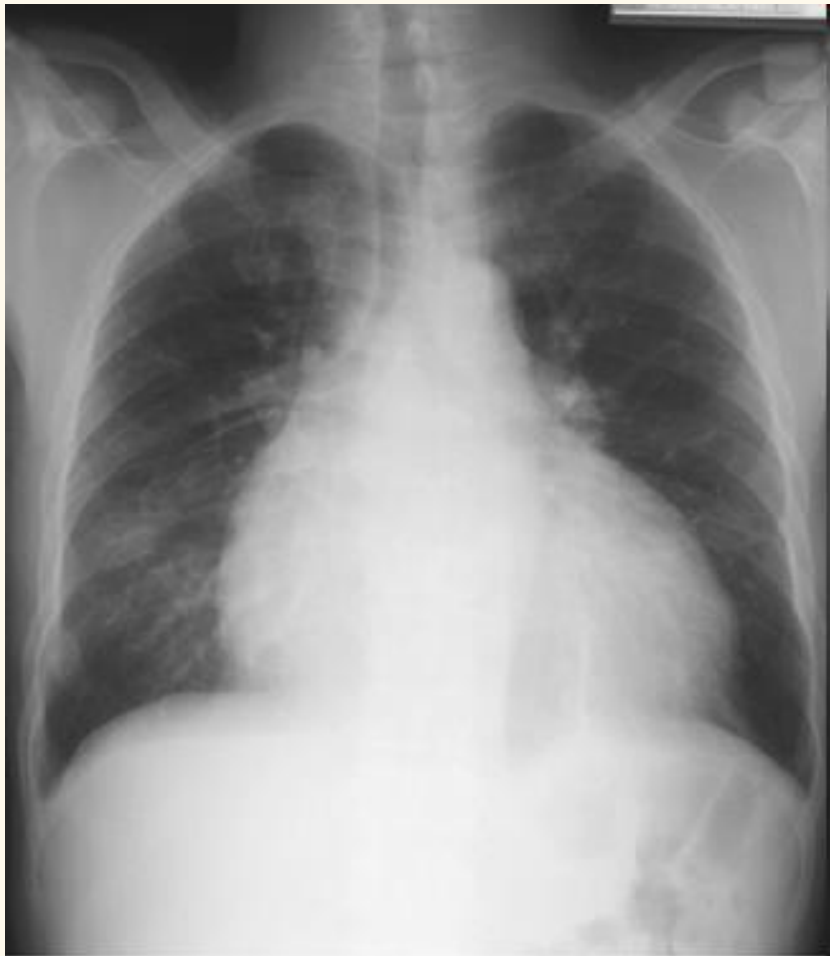- Коллапс передней стенки ПЖ в диастолу, коллапс ПП, реже коллапс ЛП, еще реже - ЛЖ, «качающееся сердце»
- Меняющийся от фаз дыхания митральный и трикуспидальный кровоток

# ЭКГ при экссудативном перикардите (снижение вольтажа, электрическая альтернация)






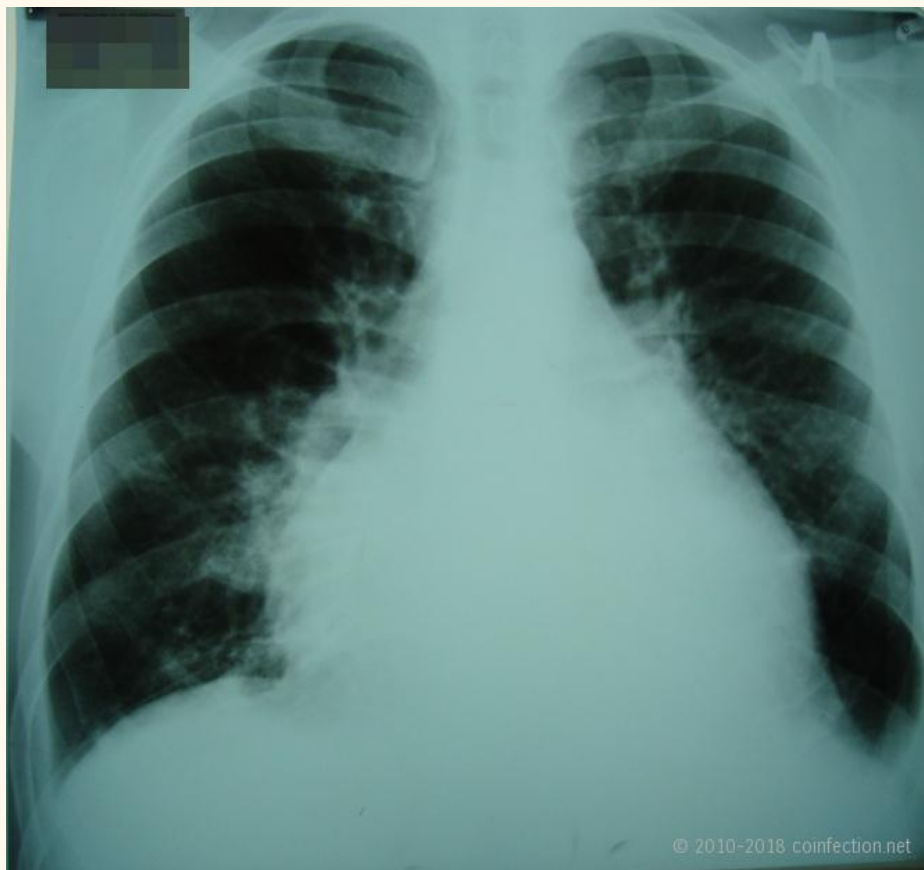
# Рентгенограмма при экссудативном перикардите



**250 мл - минимальное количество выпота,  
которое может быть диагностировано рентгенологически**

# Рентгенограмма при выпотном перикардите:

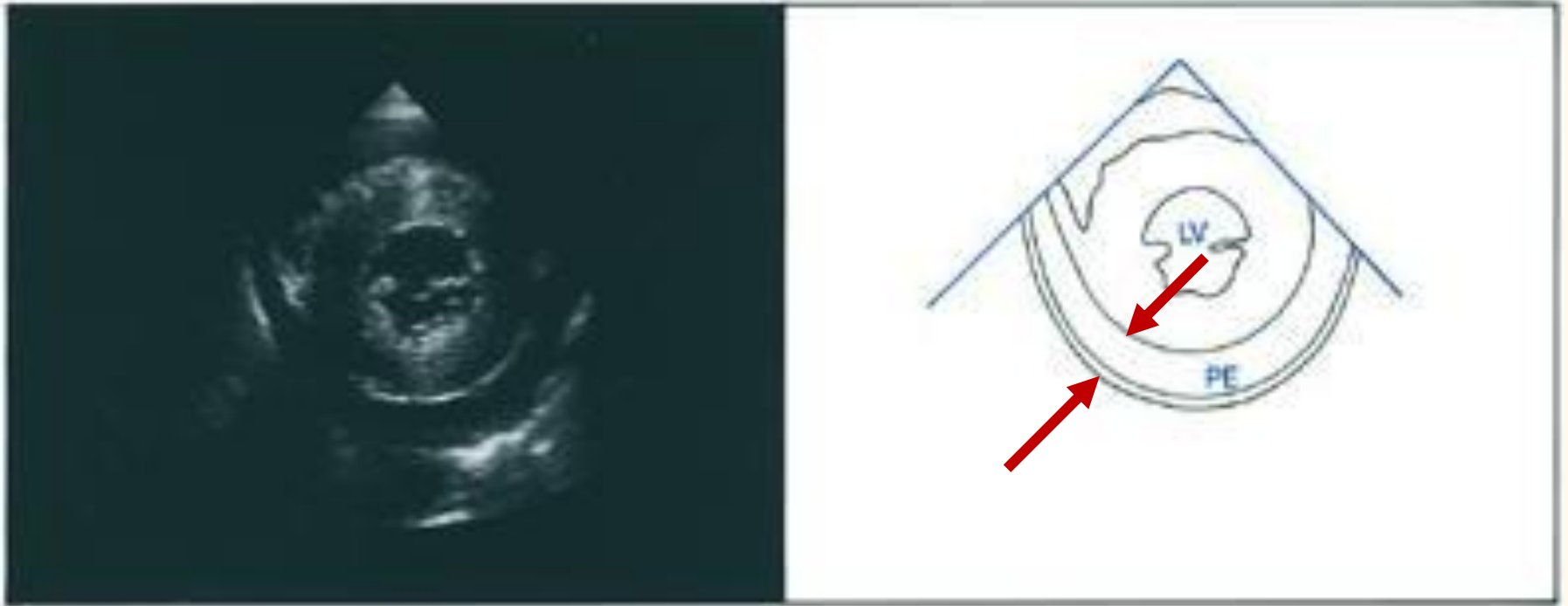
Сердце имеет форму графина,  
тупые кардиодиафрагмальные углы



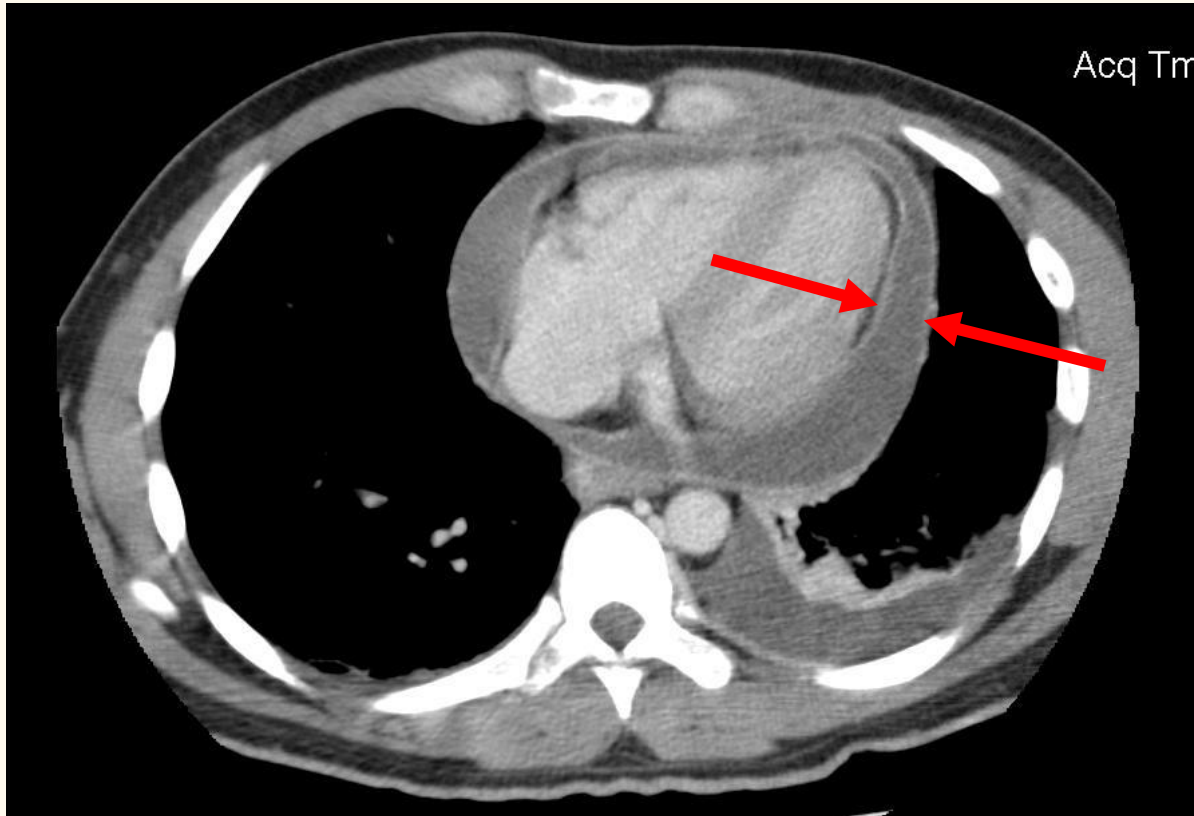
# ЭХО-кардиограмма больного экссудативным перикардитом

Расхождение листков перикарда:

- менее 10 мм – небольшое количество жидкости
- 10-20 мм – умеренное количество жидкости
- $\geq 20$  мм – большое количество жидкости



# Компьютерная томография грудной клетки больного экссудативным перикардитом



# ДИАГНОСТИКА ЭКССУДАТИВНОГО ПЕРИКАРДИТА

- Компьютерная томография
- Магнитно-резонансная томография
  - Обеспечивают прекрасную визуализацию листков перикарда и полости перикарда
- Перикардиоцентез
  - Лабораторное исследование жидкости
    - ♦ Цитологическое
      - ♦ нейтрофилы - бактериальный;
      - ♦ лимфоциты - вирусный, иммунного генеза;
      - ♦ геморрагический - опухоль, травма, туберкулез, радиация
      - ♦ Атипичные клетки
    - ♦ Биохимическое (глюкоза, белок ( более 30 г/л - экссудат), ЛДГ)
    - ♦ Бактериологическое
    - ♦ ПЦР (туберкулез, вирусы)
    - ♦ АДА (аденозиндезаминаза) (туберкулез)
    - ♦ Онкомаркеры (СЕА, СА 125, СА 72-4, СА 19-9)
- Перикардиоскопия
- Биопсия перикарда
  - (подозрение на злокачественный процесс или грануломатозное поражение, повторное формирование экссудата)

# ЛАБОРАТОРНАЯ ДИАГНОСТИКА ЭКССУДАТИВНОГО ПЕРИКАРДИТА

- Креатинин крови (ХТН)
- Кожная туберкулиновая проба, РСК, РНГА, АДА (туберкулез),  
квантифероновый тест, SPOT тест
- Антинуклеарный фактор, АТ к двуспиральной ДНК (СКВ и  
другие системные заболевания соединительной ткани)
- Ревматоидный фактор (ревматоидный артрит)
- Титр антистрептолизина-О (острая ревматическая лихорадка)
- Гормоны щитовидной железы (ТТГ, Т3, Т4) - (гипотиреоз)

**Если клинические проявления перикардита сохраняются более 3-х недель или перикардит носит рецидивирующий характер – необходимо проводить углублённый диагностический поиск.**

**Среди наиболее частых этиологических причин рецидивирующего перикардита:**

- злокачественные новообразования,**
- системные заболевания соединительной ткани**
- туберкулез**

# Для уточнения этиологии перикардита следует соблюдать этапность

- Первый этап - наряду с физикальным обследованием целесообразно выполнять:
  - ЭКГ;
  - рентгенограмму органов грудной клетки, при необходимости – КТ;
  - ЭхоКГ (расчет объема жидкости);
  - клинический анализ крови (количество лейкоцитов, СОЭ);
  - биохимический анализ крови (креатинин, мочевая кислота, СРБ);
  - маркеры повреждения миокарда (тропонин, КФК);
  - антитела к двуспиральной ДНК, ревматоидный фактор (при тампонаде сердца или сохранении симптомов более недели).
- Второй этап – перикардиоцентез
- Третий этап – перикардиоскопия, биопсия перикарда



# Дифференциальный диагноз экссудативного перикардита

- Кардиомегалия:
  - Миокардит
  - Дилатационная кардиомиопатия
  - Декомпенсированные пороки сердца
  - ИБС
- Другие причины накопления жидкости в перикардальной полости (невоспалительного характера)
  - ◆ Гемоперикард (хирургические воздействия, катетерные процедуры)
  - ◆ Гидроперикард:
    - ♥ гемодинамические нарушения  
(сердечная недостаточность)
    - ♥ гипопротейнемия  
(нефротический синдром, синдром мальабсорбции,  
хронический гепатит, цирроз)
    - ♥ нарушения лимфооттока
- Этиология перикардита

# Дифференциальный диагноз экссудативного перикардита

- Вирусный или идиопатический перикардит
  - Типичные проявления
  - Быстрое стихание процесса (в течение недели)
- Синдром Дресслера
  - Лихорадка
  - Боли
  - Небольшой объем экссудата (сепарация листков менее 10 мм)
  - Полисерозит (плеврит, реже артрит)
  - Возникает на 1-12 неделе после инфаркта миокарда
  - В основе – иммунная реакция
  - Резкое повышение СРБ
  - Отсутствие повышения МВ-КФК
  - М.Б. рецидивы и констриктивный перикардит
- Перикардит после перикардиотомии
  - В сроки от 1 до 12 недель после операции
- Лучевой перикардит
  - При облучении не менее 50% поверхности сердца
  - Лимфогранулематоз, лимфома
  - Нередко приводит к рецидивам и констриктивному перикардиту

# Дифференциальный диагноз экссудативного перикардита

- **Туберкулезный перикардит**
  - Лихорадка
  - Интоксикация
  - Потеря веса
  - Признаки туберкулеза легких или другой локализации
  - Серозно-фибринозный выпот, много лимфоцитов
  - Быстрое накопление экссудата
  - Отсутствие эффекта от терапии НПВП
  - Положительные туберкулиновые пробы, АДА, ТЦР
  - Микобактерии туберкулеза в перикард. жидкости редко
  - В трудных случаях - биопсия перикарда
  - Может быть хронический бессимптомный выпот с исходом в констриктивный перикардит

# Дифференциальный диагноз экссудативного перикардита

- Системные заболевания соединительной ткани (СКВ)
  - Бессимптомный небольшой (как правило) серозный выпот
  - Часто сочетается с плевритом
  - Возможна боль
  - Тампонада (редко)
  - LE-клетки, АНФ, Антитела к двуспиральной ДНК
  - Увеличение СОЭ
  - Другие признаки болезни

# Дифференциальный диагноз экссудативного перикардита

- **Бактериальный перикардит:**
  - На фоне сепсиса, бактериального эндокардита, остеомиелита
  - Часто возникает после операций на сердце, при травмах, повреждениях пищевода, иммуносупрессивной терапии, на фоне эмпиемы плевры, медиастинита, поддиафрагмального абсцесса
  - Гнойный выпот
  - Высокая лихорадка, часто с ознобами
  - Интоксикация
  - Быстро прогрессирующее чувство нехватки воздуха
  - Быстрое увеличение объема экссудата в перикарде
  - Оправдана диагностическая и лечебная пункция
  - Высока вероятность летального исхода

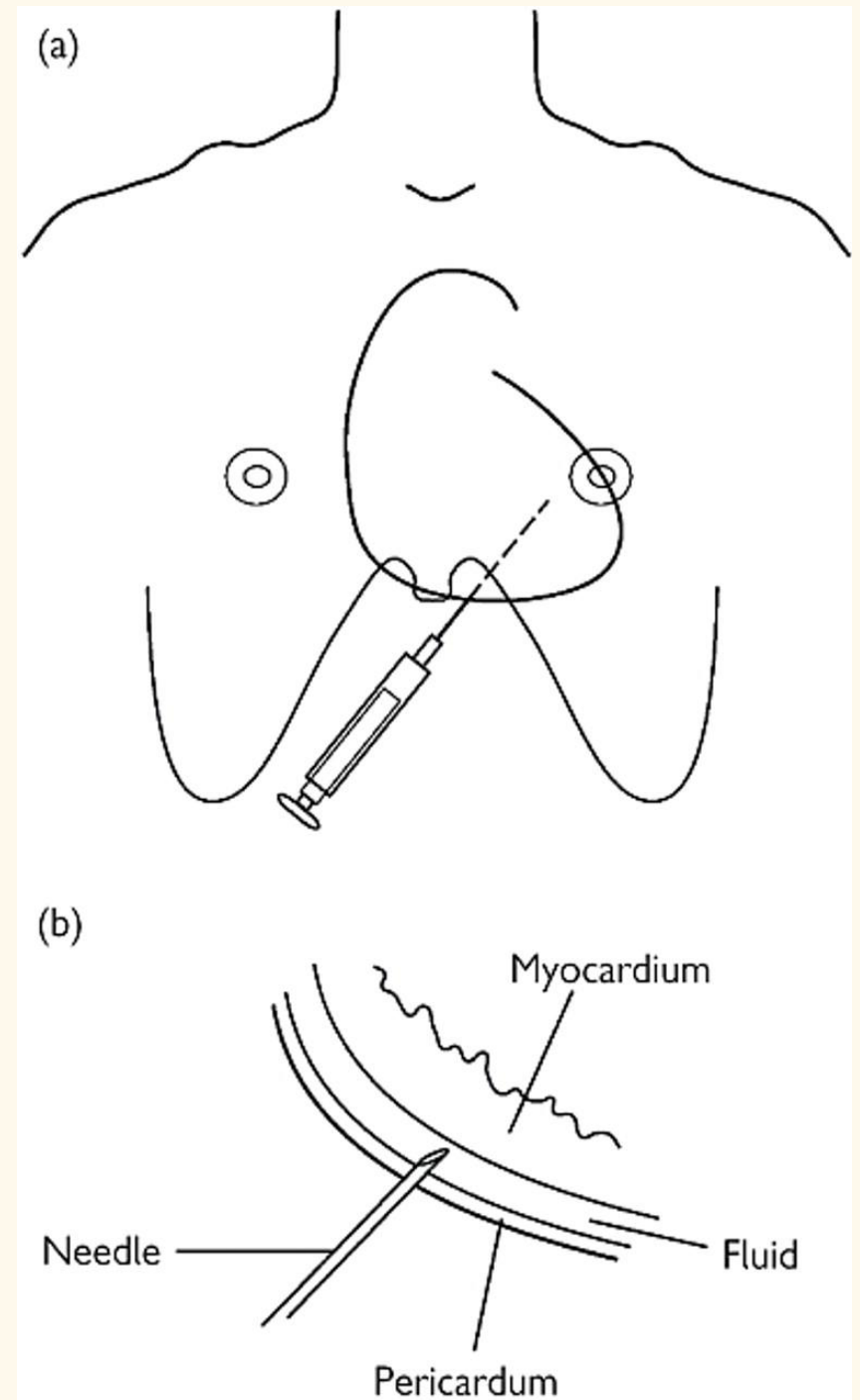
# Дифференциальный диагноз экссудативного перикардита

- **Опухолевый перикардит:**
  - Метастатическое поражение (50%)
  - Нарушение лимфооттока при поражении регионарных лимфоузлов (средостения) или присоединение флоры
  - Лимфогранулематоз, лимфома, рак легкого, рак молочной железы, меланома, лейкоз
  - Геморрагический
  - Неиссякаемый выпот- высокая скорость накопления экссудата
  - Отсутствие эффекта от терапии НПВП
  - Часто проявляется болями, предсердными аритмиями, тампонадой сердца
  - Отсутствуют классические признаки воспаления (боли, лихорадка, шум трения перикарда) – *вероятность неоплазмы выше в 3 раза и более*
- **Уремический перикардит:**
  - При ХПН
  - фибринозный или геморрагический
  - Часто осложняется тампонадой сердца

# Дифференциальный диагноз экссудативного перикардита

- ◆ Пункция полости перикарда при выпоте неясной этиологии:
  - ◆ Исследование перикардальной жидкости
    - ◆ Цитологическое
      - ◆ нейтрофилы - бактериальный;
      - ◆ лимфоциты - вирусный, иммунного генеза;
      - ◆ геморрагический - опухоль, травма, туберкулез, радиация
    - ◆ Биохимическое
    - ◆ Бактериологическое
    - ◆ ПЦР
  - ◆ Перикардиоскопия
  - ◆ Биопсия перикарда, эпикарда

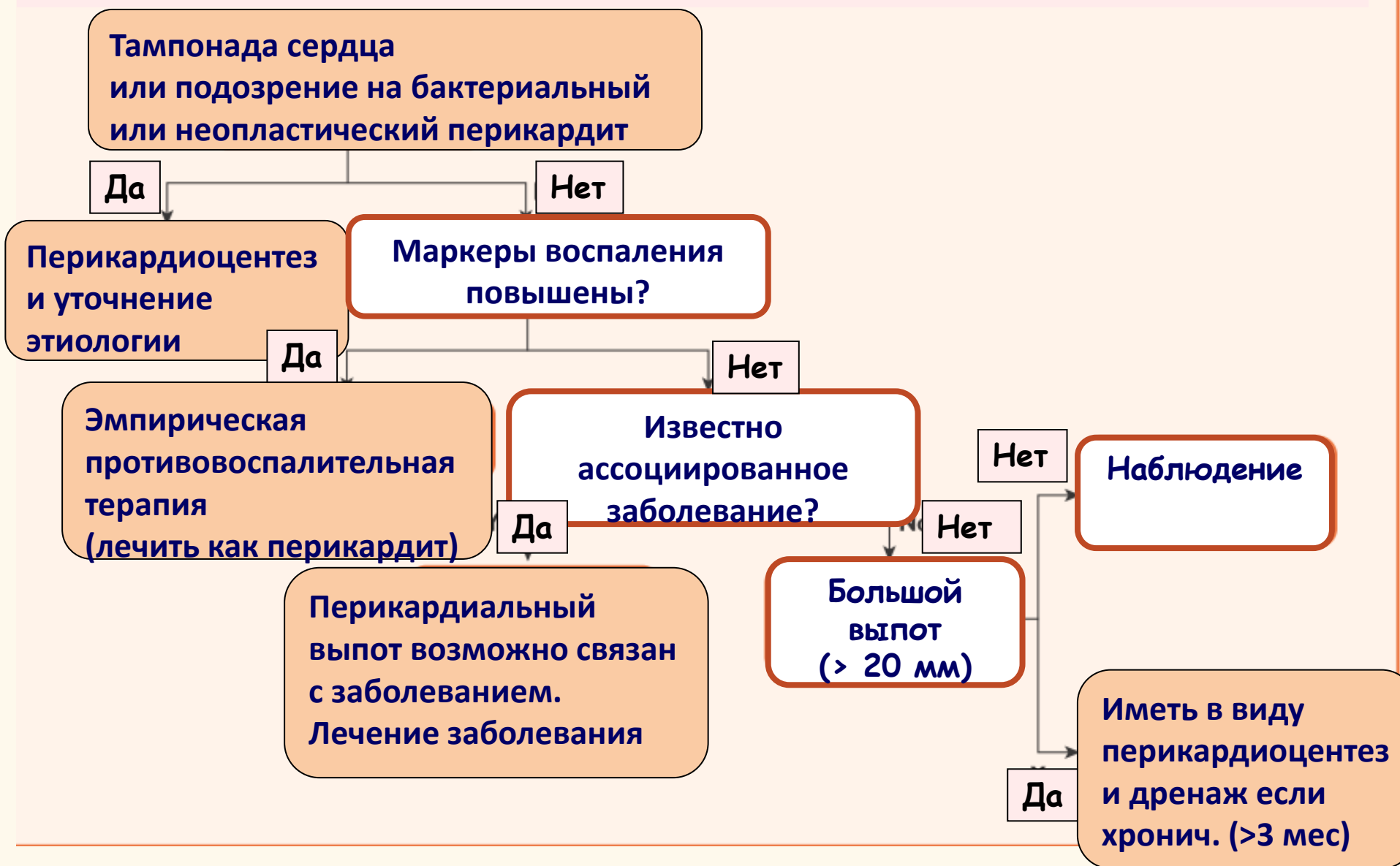
# Техника перикардиоцентеза





# Алгоритм тактики ведения пациентов с выпотом в полость перикарда

Эмпирическую терапию НПВП следует применить если подозревается перикардит



# ЛЕЧЕНИЕ ЭКССУДАТИВНОГО ПЕРИКАРДИТА

- **Этиологическое**
  - Терапия туберкулеза
  - Терапия бактериальной инфекции
  - Отмена лекарственных препаратов – причины перикардита
  - При ХПН – диализ
  - Дренаж, цитостатики, склерозирующая терапия при опухоли
- **Противовоспалительная терапия**
  - **Нестероидные противовоспалительные препараты** (ибупрофен 600 мг × 3 раза в день) +
  - Колхицин 0,5 мг × 2 раза в день (чаще с НПВП)
  - **Глюкокортикостероиды** (преднизолон от 20 мг/день до 0,5 мг/кг/день) либо введение в полость перикарда
    - аутоиммунный генез перикардита,
    - туберкулез (предупреждает констрикцию) на фоне антибактериальной терапии
    - при отсутствии эффекта от НПВП и колхицина
- **Введение препаратов в полость перикарда**
  - глюкокортикостероиды,
  - противоопухолевые препараты
  - Склерозирующая терапия (миноциклин)
- **Симптоматическое лечение**
  - **Коррекция сердечной недостаточности** (диуретики, ограничение потребления поваренной соли)

# ЭТИОЛОГИЧЕСКОЕ ЛЕЧЕНИЕ ПЕРИКАРДИТА

<b><i>Этиология</i></b>	<b><i>Лечение</i></b>
<b>Вирус Coxsackie B</b>	<b>Интерферон альфа п/к 3 раза в неделю</b>
<b>Бактериальный (гнойный) перикардит</b>	<b>Дренаж полости перикарда, высокие дозы антибиотиков парэнтерально</b>
<b>Туберкулез</b>	<b>3-4 туберкулостатических препарата 9-12 месяцев; глюкокортикостероиды после начала АБ терапии (6-8 нед.)</b>
<b>Уремический перикардит</b>	<b>Гемодиализ</b>
<b>Постперикардиотомный синдром</b>	<b>НПВП, колхицин</b>
<b>Постинфарктный синдром</b>	<b>НПВП (ибупрофен). ГКС при отсутствии эффекта.</b>
<b>Опухолевый перикардит</b>	<b>Системная противоопухолевая терапия, перикардиоцентез; введение в полость перикарда склерозирующих веществ (тетрациклины), противоопухолевых препаратов (блеомицин)</b>

# ЛЕЧЕНИЕ ПЕРИКАРДИТА

## ПОКАЗАНИЯ К ПУНКЦИИ ПОЛОСТИ ПЕРИКАРДА (ПЕРИКАРДИОЦЕНТЕЗУ)

### ◆ Диагностическая цель

- ◆ Экссудативный перикардит неясной этиологии:  
(диагностическая цель)
  - ◆ Исследование перикардальной жидкости
  - ◆ Перикардиоскопия
  - ◆ Биопсия перикарда, эпикарда

### ◆ Лечебная цель

- ◆ Тампонада сердца
- ◆ Гнойный перикардит
- ◆ Опухолевый перикардит

# КОНСТРИКТИВНЫЙ ПЕРИКАРДИТ

# КОНСТРИКТИВНЫЙ ПЕРИКАРДИТ – заболевание, характеризующееся компрессией сердца ригидными, утолщенными, в ряде случаев слипшимися листками перикарда

В основе – хроническое фиброзное утолщение перикардиальной сумки и /или отложение кальция в перикарде;  
возникает при облитерации перикардиальной полости вследствие перенесенного фибринозного или серозно-фибринозного перикардита.

## Этиология

- Идиопатический
- Туберкулез – наиболее частая причина в странах с высокой заболеваемостью этой патологией
- Бактериальная инфекция
- Травма
- Опухоли
- Системные заболевания соединительной ткани
- Операции на сердце (частая причина в развитых странах)
- Лучевая терапия (частая причина в высоко развитых странах)

# КОНСТРИКТИВНЫЙ ПЕРИКАРДИТ

## Патогенез:

- диастолическая дисфункция - невозможность адекватного расслабления желудочков в диастолу вследствие сдавления ригидным, утолщенным перикардом
- тяжелое хроническое переполнение венозного отдела кровообращения (Правожелудочковая СН)
- Снижение СВ

## Клинические проявления:

- слабость
- утомляемость
- снижение АДс
- одышка (нередко отсутствует в покое, но возникает при физических нагрузках, нет ортопноэ)
- тахикадия
- правожелудочковая СН
  - периферические отеки, гепатомегалия, асцит
- снижение веса
- анорексия

# КОНСТРИКТИВНЫЙ ПЕРИКАРДИТ

- **Диагностика:**

- **Объективные данные:**

- «малое, тихое, чистое сердце»
    - Ранний III тон – перикардальный удар
    - высокое венозное давление (v.jugularis)
    - Симптом Куссмауля – набухание шейных вен на вдохе
    - Гипотензия
    - Низкое пульсовое давление
    - Гепатомегалия и нарушение функции печени
    - Асцит
    - Отеки

- **ЭКГ**

- М.б. нормальная
    - Может быть низкий вольтаж QRS
    - Диффузные изменения T – изоэлектричные или (-)
    - Фибрилляция предсердий у 1/3 больных

- **Рентгенограмма, КТ, МРТ**

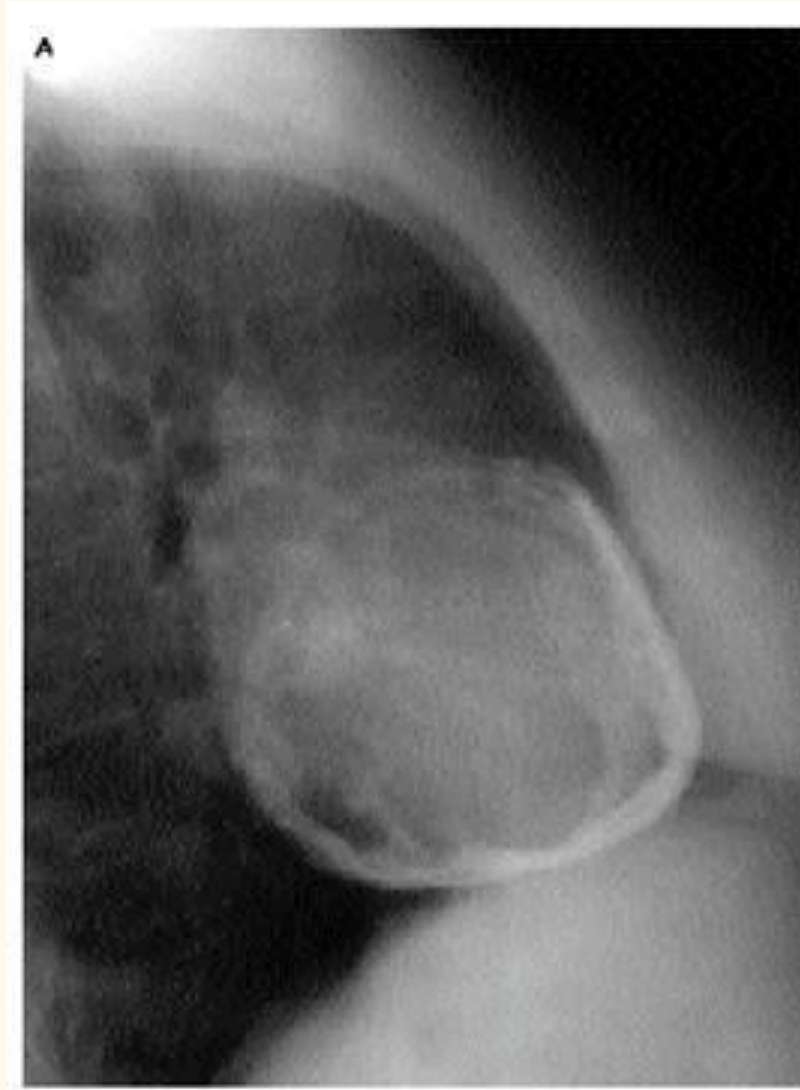- Кальцификация перикарда

- **ЭХО-КГ**

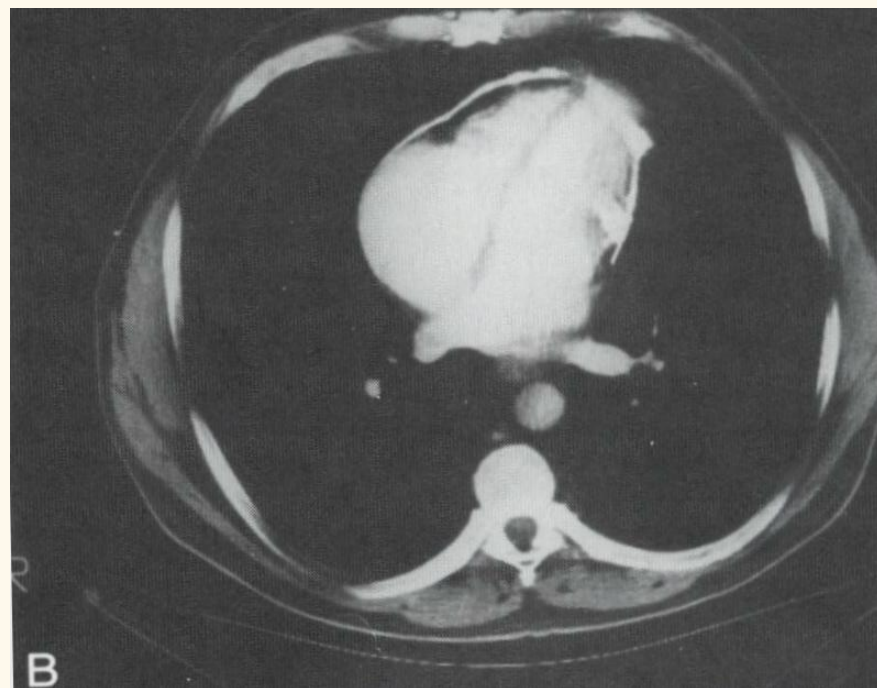
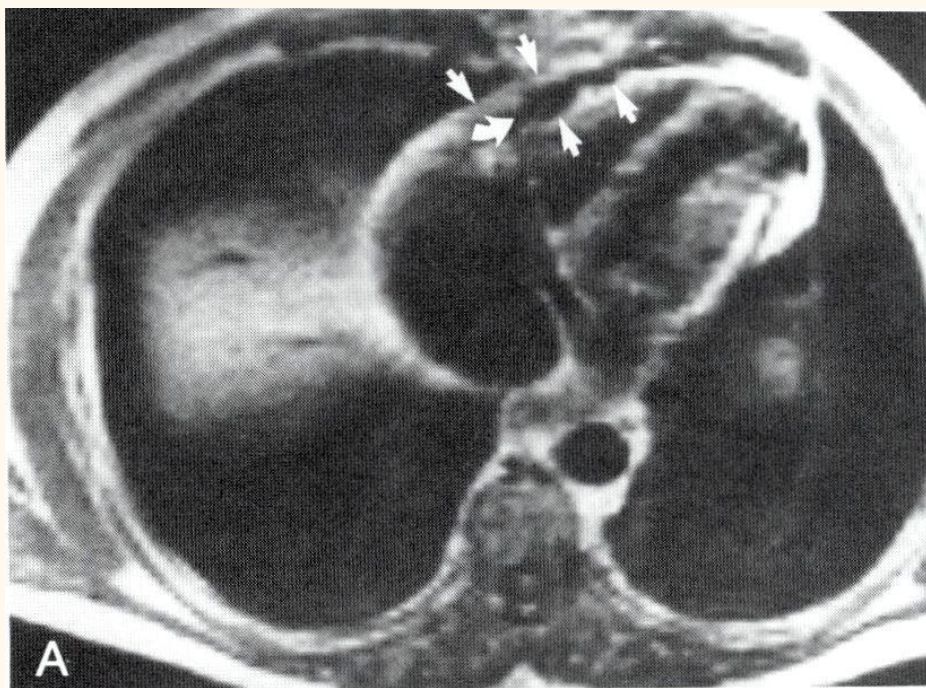
- Нарушение диастолического расслабления желудочков
    - Кальцификация перикарда
    - Утолщение перикарда



# Рентгенограмма больного констриктивным перикардитом



# Компьютерные томограммы больного констриктивным перикардитом



# КОНСТРИКТИВНЫЙ ПЕРИКАРДИТ

- Дифференциальная диагностика:
  - Легочное сердце
  - Стеноз трехстворчатого клапана
  - Рестриктивная кардиомиопатия
  - Цирроз печени
  - ИБС

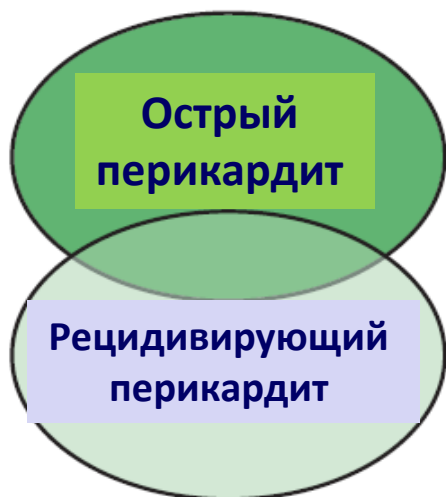# Дифференциальная диагностика **КОНСТРИКТИВНОГО ПЕРИКАРДИТА И РЕСТРИКТИВНОЙ КАРДИОМИОПАТИИ** (нарушение диастолического заполнения камер сердца)

Признак	Констриктивный перикардит	Рестриктивная КМП
Анамнез	Перикардит в прошлом, операция на сердце, СЗСТ, травма, лучевая терапия	-
Экстратон в диастоле	Ранний III тон «перикардальный удар»	Поздний III тон, трехчленный ритм
Парадокс. пульс	Есть	Обычно нет
ТР, МР(регург.)	Обычно нет	Обычно есть
ЭКГ	Р - внутрисердечная блокада; АВ блокада и блокада ножек - чаще нет	ГПП или ГЛП, часто АВ и блокады ножек
ЭХО-КГ	Утолщение перикарда, изменение трансмитрального, транстрикуспидального кровотока и пульмональной вены в зависимости от фаз дыхания	Нарушение диастолического расслабления, ТР, МР
Rg (кальций)	Есть	Нет
Предсердия	Обычно не увеличены	Атриомегалия
КТ, МР	Утолщение перикарда	Норм. перикард
Биопсия миокарда	Норма	Амилоидоз или другие причины

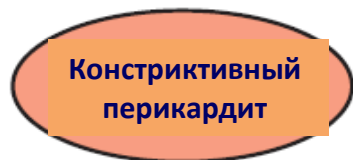# ЛЕЧЕНИЕ КОНСТРИКТИВНОГО ПЕРИКАРДИТА

- В случае нетяжелого течения:
  - диуретики
- Хирургическое лечение – резекция перикарда
- Большое значение имеет профилактика – адекватное лечение острого перикардита

# Лечение острого и рецидивирующего перикардита



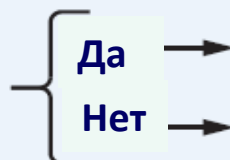DRUG	DOSE	DURATION
Aspirin	750-1,000 mg every 8 h	1-2 недели
Ibuprofen	600-800 mg every 8 h	1-2 недели
Colchicine	0.5-1.2 mg in one or divided doses	3 месяца
<hr/>		
Aspirin	750-1,000 mg every 8 h	Недели-месяцы
Ibuprofen	600-800 mg every 8 h	Недели-месяцы
Indomethacin	25-50 mg every 8 h	Недели-месяцы
Colchicine	0.5-1.2 mg in one or divided doses	Минимум 6 месяцев
Prednisone	0.2-0.5 mg/kg/daily	месяцы
Anakinra	1-2 mg/kg/daily up to 100 mg/daily	месяцы
Riloncept	320 mg once, then 160 mg weekly	месяцы
Azathioprine	1 mg/kg/daily up to 2-3 mg/kg/daily	месяцы
Methotrexate	10-15 mg weekly	месяцы
MMF	2,000 mg daily	месяцы
IVIGs	400-500 mg/kg/day	5 дней



Перикардиоцентез

Перикардальное «окно» – фенестрация перикарда

Активное Воспаление



Противовоспалительная терапия как в 1 линии перикардэктомия в рефрактерных случаях

Перикардэктомия