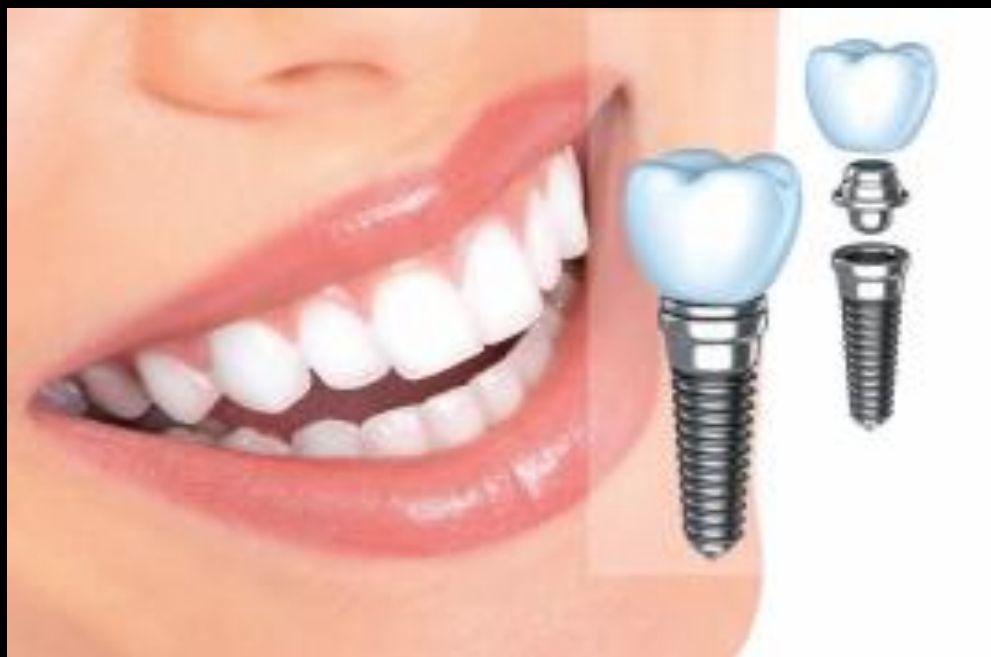




# ИМПЛАНТАЦИЯ В СТОМАТОЛОГИИ

Парфенов, Сергей Александрович.

Возрастные особенности клинко-психофизиологического статуса у пациентов с дентальной имплантацией : автореферат дис. ... канд. мед. наук : 14.01.30 / С. А.. - СПб., 2015. - 25 с.

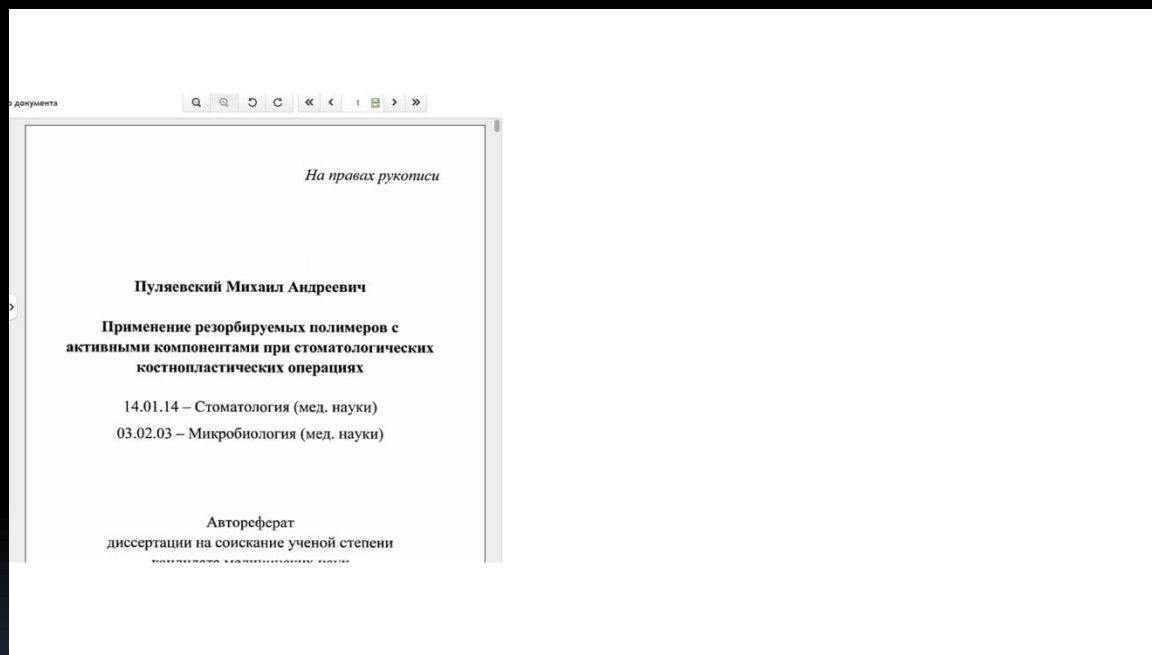
<http://medical-diss.com/docreader/596271/a#?page=1>



Пуляевский, Михаил Андреевич.

Применение резорбируемых полимеров с активными компонентами при стоматологических костнопластических операциях: автореферат дис. ... канд. мед. наук: 14.01.14, 03.02.03 / М. А. Пуляевский - М., 2015. - 24 с.

<http://medical-diss.com/docreader/585832/a#?page=1>



**Русских, Евгения Александровна.**

Оценка лечения зубочелюстных аномалий с применением ортодонтических имплантатов автореферат дис. ... канд. мед. наук : 14.01.14 / Е. А. Русских ; Моск. гос. мед.-стоматол. ун-т им. А. И. Евдокимова. - М., 2015. - 24 с.

<http://medical-diss.com/docreader/588120/a#?page=1>

*На правах рукописи*

Русских Евгения Александровна

Оценка лечения зубочелюстных аномалий с применением  
ортодонтических имплантатов

14.01.14 – стоматология (мед.науки)

Автореферат  
диссертации на соискание ученой степени  
кандидата медицинских наук

**Костин, И. О.** Исследование параметров микроциркуляции протезного поля при ортопедическом лечении пациентов с полной потерей зубов с использованием денальных внутрикостных имплантатов / И. О. Костин, А. Э. Каламкаров. - Электрон. журн. // Российский стоматологический журнал - 2016. - Том 20, N 1. - С. 25 -27.

Костин И.О., Каламкаров А.Э.

## ИССЛЕДОВАНИЕ ПАРАМЕТРОВ МИКРОЦИРКУЛЯЦИИ ПРОТЕЗНОГО ПОЛЯ ПРИ ОРТОПЕДИЧЕСКОМ ЛЕЧЕНИИ ПАЦИЕНТОВ С ПОЛНОЙ ПОТЕРЕЙ ЗУБОВ С ИСПОЛЬЗОВАНИЕМ ДЕНАЛЬНЫХ ВНУТРИКОСТНЫХ ИМПЛАНТАТОВ

ГБОУ ВПО Тверская государственная медицинская академия Минздрава России, 170100, г. Тверь, Россия

*В статье отражены результаты изучения динамики показателей микроциркуляции протезного поля у пациентов, завершивших ортопедическое лечение с использованием полных съемных протезов, опирающихся на денальные внутрикостные имплантаты различного диаметра. Состояние кровотока оценивали по показателю микроциркуляции. Определяли среднеквадратичное отклонение (статистически значимые колебания скорости эритроцитов), измеряемое в перфузионных единицах. Рассчитывали коэффициент вариации, характеризующий вазомоторную активность микрососудов. Установлены показатели микроциркуляции в области денальных внутрикостных имплантатов различного диаметра: уровень капиллярного кровотока, его интенсивности, вазомоторная активность микрососудов в различные сроки адаптации к ортопедическим конструкциям. Проведена сравнительная оценка данных показателей, на основании которых сформулированы выводы о динамике показателей микроциркуляции при ортопедическом лечении этой категории пациентов с использованием денальных внутрикостных имплантатов различного диаметра и даны соответствующие рекомендации для практики.*

**Ключевые слова:** полная потеря зубов; ортопедическая конструкция; денальный имплантат; показатели микроциркуляции; протезное поле.

**Для цитирования:** Костин И.О., Каламкаров А.Э. Исследование параметров микроциркуляции протезного поля при ортопедическом лечении пациентов с полной потерей зубов с использованием денальных внутрикостных имплантатов. 2016; 20(1): 25-27. DOI 10.18821/1728-2802 2016; 20(1): 25-27

*Kostin I.O., Kalamkarov A.E.*

<https://elibrary.ru/item.asp?id=26001560>

**Внутренний интерфейс дентального имплантата как очаг хронической инфекции [Текст]**  
/ Д. В. Михальченко [и др.] // Медицинский вестник Северного Кавказа : науч.-  
практ. журнал. - 2015. - Том 10, N 3. - С. 307 -309.

**ВНУТРЕННИЙ ИНТЕРФЕЙС ДЕНТАЛЬНОГО ИМПЛАНТАТА  
КАК ОЧАГ ХРОНИЧЕСКОЙ ИНФЕКЦИИ**

Д. В. МИХАЛЬЧЕНКО, Е. Ю. БАДРАК, А. В. МИХАЛЬЧЕНКО, Е. Н. ЯРЫГИНА  
Волгоградский государственный медицинский университет, Россия

**THE INTERNAL INTERFACE OF DENTAL IMPLANTS AS A HOTBED  
OF CHRONIC INFECTION**

MIKHALCHENKO D. V., BADRAK E. Yu., MIKHALCHENKO A. V., YARYGINA E. N.  
Volgograd State Medical University, Russia

---

Изучена микрофлора внутреннего интерфейса дентальных имплантатов при наличии воспали-  
тельной реакции в периимплантатных тканях. Сделан вывод о возможности миграции микроорга-  
низмов и продуктов их жизнедеятельности во внутреннее пространство установленного имплан-

307

[https://elibrary.ru/item.  
asp?id=25066796](https://elibrary.ru/item.asp?id=25066796)

**Каламкар, А. Э.** Анализ результатов электромиографических исследований жевательных мышц пациентов с полной утратой зубов при ортопедическом лечении с использованием дентальных внутрикостных имплантатов / А. Э. Каламкар // Институт стоматологии. - 2016. - № 3. - С. 78 -79.

## АНАЛИЗ РЕЗУЛЬТАТОВ электромиографических исследований жевательных мышц пациентов с полной утратой зубов при ортопедическом лечении с использованием дентальных внутрикостных имплантатов

### **А.Э.Каламкар**

• к.м.н., диссертант кафедры ортопедической стоматологии, ГБОУ ВПО "Тверской ГМУ Минздрава РФ"  
Адрес: 170100, г. Тверь  
ГБОУ ВПО "Тверской ГМУ Минздрава РФ"  
Тел.: +7 (4822) 33-07-69  
E-mail: info@tvergma.ru,  
armenkalamkarov@mail.ru

**Резюме.** В статье отражены результаты изучения электромиографии собственно жевательных и височных мышц у пациентов с полной потерей зубов при повторном протезировании,

treatment were formulated is carried out, with old and new prosthetic designs and the corresponding recommendations for practice are made.

**Key words:** indicators of an electromyography of chewing muscles, dental implants, total loss of teeth, orthopedic design, prosthetic field.

Ортопедическое лечение пациентов с полной потерей зубов до настоящего времени остаётся одной из актуальных и важных проблем современной стоматологии. Лечение данной категории больных при помощи съёмных протезов,

пациентов с полной утратой зубов, является функциональное состояние собственно жевательных и височных мышц [6]. При этом изменения, происходящие в процессе адаптации больных с полным отсутствием зубов к новым протезным конструкциям, опирающимся на дентальные внутрикостные имплантаты, могут приводить к развитию функциональной перегрузки и ускорению резорбции костной ткани и, вследствие этого, к увеличению подвижности и последующему удалению имплантата за счёт уменьшения рабочей длины его внутрикостной части [9, 10].

**Целью** нашего исследования явилось изуче-

[https://elibrary.ru/item.  
asp?id=26602940](https://elibrary.ru/item.asp?id=26602940)

Создание оптимального положения окклюзионной поверхности протяженных имплантационных протезов (часть I) / Е. А. Булычева [и др.] // Институт стоматологии. - 2016. - N 2. - С. 54 -56.

## СОЗДАНИЕ ОПТИМАЛЬНОГО ПОЛОЖЕНИЯ ОККЛЮЗИОННОЙ ПОВЕРХНОСТИ *протяженных имплантационных протезов*

*(Часть I)*

### **Е.А.Булычева**

• д.м.н., профессор кафедры ортопедической стоматологии и материаловедения с курсом ортодонтии, МСЗ, ГОУ ВПО "Первый Санкт-Петербургский государственный университет им. акад. И.П.Павлова", руководитель секции клинической гнатологии СПбАР  
Адрес: 197022, СПб., ул. Л.Томского, д. 6/8  
Тел.: 8 (812) 346-04-25  
E-mail: dz.bulycheva.elena@gmail.com

### **В.Н.Трезубов**

• э.д.н. РФ, д.м.н, профессор, зав. кафедрой ортопедической стоматологии и материаловедения с курсом ортодонтии, СПбГМУ им. акад. И.П.Павлова  
Адрес: 197022, СПб., ул. Л.Томского, д. 6/8  
Тел.: 8 (812) 338-64-05

Поиск и построение оптимального положения протетической плоскости являются профилактической мерой функциональной перегрузки жевательных мышц и височно-нижнечелюстных суставов (ВНЧС), сколов керамической облицовки протяженных имплантационных протезов, а также основополагающим фактором успешного ортопедического лечения.

В настоящее время существуют аппаратурные и рентгенологические методы построения протетической окклюзионной поверхности. Из аппаратурных методов долгое время в практике ортопедической стоматологии использовался аппарат Ларина, после чего анатомическая постановка искусственных

должной окклюзионной плоскости является важной задачей, возложенной на ортопеда-стоматолога (В.Н.Трезубов, Р.А.Фадеев, 1995; В.Н.Трезубов, Е.А.Булычева, и др., 2015; Р.А.Фадеев с соавт., 2007, 2009; A.Björk, 1972; J.R.Jarabak, 1983; J.A.McNamara, 1980, 1984; R.M.Rickets, 1972).

Это совпадает с мнением Ysmaïl, Bowman, (1968) и др., которые считают, что надо создавать окклюзионную плоскость, подобную естественной, так как мышцы языка и щеч функционируют с расчетом именно на нее.

На наш взгляд, применение вышеуказанных и других методов построения окклюзионной плоскости, в сочетании с использо-

[https://elibrary.ru/item.  
asp?id=26388362](https://elibrary.ru/item.asp?id=26388362)



**Робакидзе, Н. С.** Применение временных протезных конструкций в период остеоинтеграции внутрикостных имплантатов / Н. С. Робакидзе, А. А. Лобановская, Д. М. Пекарчик // Институт стоматологии. - 2016. - № 2. - С. 78 -79.

## ПРИМЕНЕНИЕ временных протезных конструкций в период остеоинтеграции внутрикостных имплантатов

### **Н.С.Робакидзе**

• к.м.н., доцент кафедры ортопедической стоматологии, Северо-Западный государственный медицинский университет им. И.И.Мечникова  
Адрес: 191015, СПб., ул. Кирочная, 41  
Тел.: 8 (812) 757-46-47  
E-mail: Natalya.Robakidze@szgmu.ru

### **А.А.Лобановская**

• к.м.н., доцент кафедры ортопедической стоматологии, Северо-Западный государственный медицинский университет им. И.И.Мечникова  
Адрес: 191015, СПб., ул. Кирочная, 41  
Тел.: 8 (812) 757-46-47  
Email: nastya704@yandex.ru

### **Д.М.Пекарчик**

• аспирант кафедры ортопедической

2-3 дней (ранняя отсроченная) после операции, является одним из звеньев стоматологического лечения, наиболее динамично развивающегося на протяжении последних десятилетий.

Использование временных конструкций позволяет нормализовать эстетику лица за счет замещения видимых окружающим дефектов, образовавшихся в результате потери зубов, проанализировать форму, цвет на этапе, предшествующем началу изготовления окончательной реставрации [18]. Немаловажное значение в этом имеет психологический комфорт после проведения временного протезирования [6, 7, 8].

Необходимость временного протезирования определяется достаточно длительными сроками реабилитации пациентов на этапе

качественному росту кости в зоне имплантата, чем у имплантатов, не подверженных немедленной нагрузке. Указанные методики работают только при полноценной первичной стабильности имплантата при усилении инсталляции от 25 до 46 Н/см [5, 25].

Экспериментально установлено, что вокруг имплантатов при ранних функциональных нагрузках формируются разнонаправленные пучки коллагеновых волокон, которые способствуют равномерному распределению жевательной нагрузки. Происходит растяжение и сжатие коллагеновых волокон, имплантат быстрее адаптируется в кости, физиологическое механическое давление ускоряет перестройку и утолщение костной ткани альвеолярного отростка, обеспечивая процесс фиброостеоинтеграции, который в связи с

<https://elibrary.ru/item.asp?id=26388370>

**Кипарисова, Д. Г.** Влияние порошков, применяемых для профессиональной гигиены полости рта, на поверхность дентальных мини-имплантатов. Исследование *in vitro* / Д. Г. Кипарисова, Ю. С. Кипарисов, Н. С. Нуриева // Институт стоматологии. - 2016. - N 2. - С. 86 -88.

## ВЛИЯНИЕ ПОРОШКОВ, применяемых для профессиональной гигиены полости рта, на поверхность дентальных мини-имплантатов. Исследование *in vitro*

### **Д.Г.Кипарисова**

• аспирант кафедры ортопедической стоматологии и ортодонтии, ГБОУ ВПО ЮУТМУ Минздрава России  
Адрес: 454048, г. Челябинск, ул. Воровского, 38 в  
Тел./факс: 8 (351) 262-72-82  
E-mail: 5829133@mail.ru

### **Ю.С.Кипарисов**

• аспирант кафедры ортопедической стоматологии и ортодонтии, ГБОУ ВПО ЮУТМУ Минздрава России  
Адрес: 454048, г. Челябинск, ул. Воровского, 38 в

### **Н.С.Нуриева**

• д.м.н., профессор кафедры ортопедической стоматологии и ортодонтии, ГБОУ ВПО ЮУТМУ Минздрава России

**Influence of professional tools for oral hygiene on the surface of dental mini-implants. Study in vitro** (D.G.Kiparisova, Y.S.Kiparisov, N.S.Nurieva).

**Summary.** Purpose. Evaluate the effect of the powders used for professional oral hygiene on surface of mini-implants.

**Materials and methods.** For the study used dental mini-implants in the amount of five pieces. According to application protocols in the *in vitro* conditions for 20 seconds the implant surface treated with blasting powders for various professional oral hygiene. The surface of the first mini-implant treated powder based on sodium bicarbonate, the surface of the second, third, fourth mini-implants — glycine-based powders with different particle

полностью рта после установки протезов с опорой на дентальные имплантаты практически не отличается от обычных требований гигиены, однако имеет свои особенности [1]. Особого ухода требуют выступающие части имплантата (супраструктуры), такие как болл-абатменты, балки, полированные шейки [6, 9]. Если к зубу соединительно-тканые волокна прикрепляются перпендикулярно, то соединительно-тканые волокна вокруг имплантата расположены в виде окружающего имплантат воротника. В таком воротнике волокна расположены параллельно поверхности имплантата, причем волокна не врастают в имплантат [4]. Исследования доказывают большую степень подверженности к инфекционному поражению тканей вокруг

<https://elibrary.ru/item.asp?id=26388373>

Утюж, А. С. Клинический пример ортопедического лечения пациента после резекции нижней челюсти по поводу саркомы с использованием дентальных имплантатов / А. С. Утюж, А. В. Юмашев, Р. М. Лушков. - Электрон. журн. // Клиническая стоматология. - 2016. - N 4. - С. 56 -58.

<https://elibrary.ru/item.asp?id=27389672>

А.С. Утюж,  
к.м.н., доцент, зав. кафедрой  
ортопедической стоматологии

А.В. Юмашев,  
к.м.н., профессор кафедры ортопедической  
стоматологии

Р.М. Лушков,  
врач-стоматолог, ординатор кафедры  
ортопедической стоматологии

Первый МГМУ им. И.М. Сеченова

## Клинический пример ортопедического лечения пациента после резекции нижней челюсти по поводу саркомы с использованием дентальных имплантатов

**Резюме.** Вопросы лечения пациентов после резекции нижней челюсти остаются нерешенными, а именно восстановление анатомической целостности нижней челюсти, зубного ряда, полноценной функции и внешнего вида. На данном клиническом примере представлена возможность ортопедического лечения такого пациента с использованием дентальных имплантатов.

**Summary.** Issues of treatment of patients after resection of the mandible remain unresolved, namely, the restoration of the anatomical integrity of the lower jaw, dentition, full function and appearance. In this clinical example illustrates the ability of orthopedic treatment of a patient using dental implants.

**Байриков, И. М.** Ортопедическое лечение с использованием имплантатов в условиях сочетания неблагоприятных факторов / И. М. Байриков, С. С. Комлев, М. В. Щербаков // Институт стоматологии : науч.-практ. журнал. - 2017. - N 1. - С. 84 -85.

## ОРТОПЕДИЧЕСКОЕ ЛЕЧЕНИЕ с использованием имплантатов в условиях сочетания неблагоприятных факторов

### **И.М.Байриков**

• д.м.н., профессор, заведующий кафедрой  
ЧЛХ и стоматологии, ФГБОУ ВО "Самарский  
государственный медицинский университет"  
Адрес: 443079, Российская Федерация,  
г. Самара, проспект Карла Маркса, 165 Б  
Тел.: 8 (846) 276-77-50  
E-mail: dens-stom@mail.ru

### **С.С.Комлев**

• в.м.н., доцент кафедры ортопедической  
стоматологии, ФГБОУ ВО "Самарский  
государственный медицинский университет"  
Адрес: 443015, г. Самара, ул. И.Вулкина, 74  
Тел.: 8 (846) 224-11-58  
E-mail: stomatlks@mail.ru

М.В.Щербаков

Ортопедическое лечение данных пациен-  
тов затруднено из-за недостаточных анато-  
мических условий для удовлетворительной  
фиксации съёмных протезов, выраженной  
торуса [5]. При подготовке к имплантации  
отмечались снижение уровня костной ткани,  
выраженная атрофия гребня альвеолярных  
отростков [4]. Атрофия костной ткани по-  
сле удаления зубов приводит к уменьшению  
объема кости, что осложняет планирование  
и проведение имплантации [2, 9].

**Целью** исследования явилась разработка  
тактики ортопедического лечения с опорой на  
дентальные имплантаты пациентов в условиях  
сочетания неблагоприятных факторов.

### **Полученные результаты и их обсуждение**

Имплантологическое и ортопедичес-  
кое лечение пациентов начинали с рент-  
генологического изучения челюстей (рис.  
1) и данных, полученных с помощью ком-  
пьютерной томографии. Выбрали наиболее  
адекватные участки костной ткани для  
проведения дентальной имплантации. Ис-  
пользовали сохраненные костные структуры,  
расположенные рядом с верхнечелюстным  
синусом и полостью носа. Такая тактика  
позволила использовать дентальные имп-  
лантаты в качестве дополнительных опор-  
ных элементов без проведения операции  
синус-лифтинга

[https://elibrary.ru/item.  
asp?id=28965104](https://elibrary.ru/item.asp?id=28965104)

**Зекий, А. О.** Улучшение остеоинтеграции дентальных имплантатов с помощью наноразмерных покрытий / А. О. Зекий // Институт стоматологии : науч.-практ. журнал. - 2017. - N 2. - С. 46 -48.

## УЛУЧШЕНИЕ ОСТЕОИНТЕГРАЦИИ дентальных имплантатов с помощью наноразмерных покрытий

**А.О.Зекий**

• к.м.н., доцент кафедры ортопедической стоматологии, ФГАОУ ВО "Первый Московский государственный медицинский университет им. И.М.Сеченова" МЗ РФ (Сеченовский университет)  
Адрес: 119991, г. Москва, ул. Трубецкая, д. 8, стр. 2  
Тел.: +7 (499) 243-24-71  
E-mail: angelinaolegovna@gmail.com

**Резюме.** Целью исследования было обобщить современные разработки по совершенствованию поверхности дентальных имплантатов с помощью функциональных, в особенности наноразмерных, покрытий в направлении обеспечения их максимальной высокой остеоинтеграции. Это обобщение проведено на основании анализа свыше 300 полнотекстовых публикаций, взятых преимущественно из открытого ресурса NCBI PubMed Central за последнее пятилетие: 44 из них были включены

follow from these data to be expedient in practice. The second section analyzes the principles bioceramics application (as hydroxyapatite, calcium triphosphate, and polysiloxanes), and also less common materials (diamond-like carbon, chitosan) to generate bioactive coatings, suitable for dental implantology. The properties of nanoscale coatings of dental implants, manufactured using new technologies such as chemical nanographite, magnetron sputtering and modified anodic oxidation, ion-beam induced deposition, sputtering of metal oxides and controlled incorporation of nanoparticles in the coating were presented in the third section.

It is assumed that the functional coating of new generation will be made not by any one single procedure of material, and by combining several approaches, taking into account all, from chemical to macroscopic, levels of interaction between implant and recipient tissue. This will require to consider osseointegration as the formation of hybrid biomechanical systems with the development of the models based on the principle of achieving the desired end-point results of functioning.

наиболее эффективные пути их усовершенствования. Освещение этих вопросов и составляет предмет настоящего аналитического обзора.

### **1. Текстура поверхности и ее влияние на остеоинтеграцию**

Обладая всеми свойствами материала, безопасно замещающего утраченные ткани в организме человека, дентальный имплантат, как минимум, должен отвечать двум базисным специфическим требованиям: способностью к предельно быстрой повышенной остеоинтеграции и долговечности функционирования в комплексе "кость — имплантат" при адекватных жевательных нагрузках. Эмпирически, в связи с минимально необходимой величиной для точного химического анализа в свойств, принимается, что поверхность представляет собой первые 100 нм в глубину дентального имплантата. Остеоинтеграция в связи с этим определяется как тесный контакт между костью и материалом этой поверхности. Основой этой динамической связи является кристаллизация гидроксиапатита (ГА)

<https://elibrary.ru/item.asp?id=29436545>

**Байриков, И. М.** Разборный дентальный имплантат / И. М. Байриков, С. С. Комлев, А. И. Байриков // Институт стоматологии : науч.-практ. журнал. - 2017. - № 2. - С. 72.

## РАЗБОРНЫЙ ДЕНТАЛЬНЫЙ ИМПЛАНТАТ

### И.М.Байриков

• д.м.н., профессор, заведующий кафедрой ЧЛХ и стоматологии, ФГБОУ ВО "Самарский государственный медицинский университет"  
Адрес: 443079, Российская Федерация, г. Самара, пр. Карла Маркса, д. 165 Б  
Тел.: 8 (846) 276-77-50  
E-mail: dens-stom@mail.ru

### С.С.Комлев

• к.м.н., доцент кафедры ортопедической стоматологии, ФГБОУ ВО "Самарский государственный медицинский университет"  
Адрес: 443045, г. Самара, ул. И.Булкина, д. 74  
Тел.: 8 (846) 224-11-58  
E-mail: stom.ks@mail.ru

### А.И.Байриков

• к.м.н., ассистент кафедры ортопедической стоматологии, ФГБОУ ВО "Самарский государственный медицинский университет"  
Адрес: 443045, г. Самара, ул. И.Булкина, д. 74  
Тел.: 8 (846) 224-11-58  
E-mail: bayrikov@mail.ru

части, содержащей апикальную часть и промежуточную часть разной длины (от 3,2 мм до 6,4 мм), и абатмента.

Апикальная часть имеет шестигранное отверстие, в основании которого выполнено глухое

уровню резорбции костной ткани в отдаленные сроки. После выкручивания промежуточной части создаются условия для функционирования новой ортопедической конструкции с опорой на дентальные имплантаты.

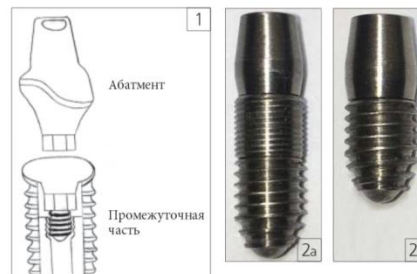

Рис. 1. Элементы разборного дентального имплантата

Рис. 2. Разборный дентальный имплантат: а) апикальная, промежуточная части и абатмент; б) апикальная часть и абатмент

Рис. 3. Ортопантомография

<https://elibrary.ru/item.asp?id=29436556>

Зекий, А. О. Исследование физико-химических свойств ротовой жидкости с использованием техники микровидеовизуализации в практике дентальной имплантологии / А. О. Зекий // Институт стоматологии : науч.-практ. журнал. - 2017. - № 3. - С. 104 -106.

## ИССЛЕДОВАНИЕ ФИЗИКО-ХИМИЧЕСКИХ свойств ротовой жидкости с использованием техники микровидеовизуализации в практике дентальной имплантологии

**А.О.Зекий**

• к.м.н., доцент кафедры ортопедической стоматологии, ФГАОУ ВО "Первый Московский государственный медицинский университет им. И.М.Сеченова" МЗ РФ (Сеченовский университет)  
Адрес: 119991, г. Москва, ул. Трубецкая, д. 8, стр. 2  
Тел.: +7 (499) 243-24-71  
E-mail: angelinaolegovna@gmail.com

**Резюме.** В работе представлен алгоритм исследования физико-химических свойств в малых объемах смешанной слюны (ротовой жидкости) путем последовательного ана-

fluid of 48 healthy volunteers as reference group. Differences in the median when using classic methods and micromethod made to determine density of 0,2%, to determine the viscosity of 4,7%, the surface tension was 7,8%; and they were not statistically significant. In the clinical group physico-chemical properties of oral fluid were determined by micromethods on the side of implantation and non-implanted side due to 2-4 and 5-11 months after the installation of endosseous implants. It is shown that the micromethod of high-precision video fixation allows to obtain acceptable accuracy of the values of the quantities characterizing the physico-chemical properties of saliva in a clinical setting. The dynamics of

ферментов [1, 12]. Эти методы достаточно затратны, а методика забора РЖ как интегральной биологической жидкости в полости рта не позволяет диагностировать локальные изменения [4]. Для более точной диагностики применяют анализ жидкости десневой борозды, или десневой жидкости, которая в случае дентальной имплантации должна именоваться *жидкостью перимплантационной борозды* [6, 7, 9]. Однако ее получение достаточно трудоемко и сильно ограничено в объеме, в связи с чем до настоящего времени не имеет широкого распространения в клинической практике.

Таким образом, обоснование и внедрение

<https://elibrary.ru/item.asp?id=30486748>

Dental and Craniomaxillofacial Implant Surgery / R. G. Triplett, J. Berger, O. Jensen, P. Louis // J. Oral Maxillofac. Surg. - 2017. - Vol. 75, № 8/ - P. e74-e93

[https://www.clinicalkey.com/service/content/pdf/watermarked/1-s2.0-S027823911730486X.pdf?locale=ru\\_RU](https://www.clinicalkey.com/service/content/pdf/watermarked/1-s2.0-S027823911730486X.pdf?locale=ru_RU)

#### INTRODUCTION

Reconstructive dental and craniomaxillofacial implant surgery encompasses the use of implants to rehabilitate and restore form and function to the edentulous or partially edentulous jaws and the craniomaxillofacial skeleton of patients using fixed and removable prostheses. Implants also assist in the stabilization of prostheses that replace missing maxillofacial parts, such as the nose, eyes, and ears. Implant reconstruction enables patients to regain normal mastication, speech, and deglutition; resolves pain, gagging, and dysfunction from conventional removable prostheses; and improves the symmetry and appearance of the face. Thus, it promotes self-esteem and restores both masticatory function and a sense of well-being in patients with congenital, developmental, and acquired orofacial deficits and deformities. The conditions are described generically and listed without any judgment regarding priority.

Advances in implant science, biomaterials, and biotechnology, together with a better understanding of the biology of osseointegration, the bone-implant interface, and biomechanics, have resulted in improved outcomes and expanded applications for implants. Improved methods of imaging for diagnosis, a diverse availability of implants with varied geometry and surfaces, and refinement of augmentation and reconstructive techniques have enabled previously rejected or inadequately rehabilitated patients to be treated. Nanotechnology manipulates biomaterials on an atomic and molecular scale. The reconstruction techniques include guided bone regeneration, autogenous grafting from the maxillofacial region and other sites, and use of bone substitutes, composite grafts, and bone. The techniques involve materials using the concepts of osteogenesis, osteoinduction, osteoconduction, and osteopromotion. Soft tissue procedures, in combination with implant surgery, have improved the health and esthetics of the peri-implant tissues. Increased understanding of biologic, biomechanical, and patient- and clinician-related risk factors, as well as a growing consensus of biologically acceptable patient treatment protocols, has improved the safety and efficacy of dental and craniomaxillofacial implant surgery.

The use of implants (temporary, provisional) may provide function and esthetics during the reconstructive phase of treatment.




Clinical practice guidelines for recall and maintenance of patients with tooth-borne and implant-borne dental restorations / A.S. Bidra, D.M. Daubert, L.T. Garcia et al. // J. Am. Dental Assoc. (JADA). - 2016. - Vol. 147, № 1. - P. 67-74.

[https://www.clinicalkey.com/service/content/pdf/watermarked/1-s2.0-S000281771501154X.pdf?locale=ru\\_RU](https://www.clinicalkey.com/service/content/pdf/watermarked/1-s2.0-S000281771501154X.pdf?locale=ru_RU)

## Clinical practice guidelines for recall and maintenance of patients with tooth-borne and implant-borne dental restorations

Avinash S. Bidra, BDS, MS, FACP; Diane M. Daubert, RDH, MS; Lily T. Garcia, DDS, MS, FACP; Timothy F. Kosinski, MS, DDS, MAGD; Conrad A. Nenn, DDS; John A. Olsen, DDS, MAGD, DICOI; Jeffrey A. Platt, DDS, MS; Susan S. Wingrove, RDH, BS; Nancy Deal Chandler, RHIA, CAE, CFRE; Donald A. Curtis, DMD, FACP

 Clinical practice guidelines (CPG) are intended to provide clinicians with evidence in

### ABSTRACT

**Purpose.** To provide guidelines for patient recall regimen, professional maintenance regimen, and at-home maintenance regimen for patients with tooth-borne and implant-borne removable and fixed restorations.  
**Materials and Methods.** The American College of Prosthodontists (ACP) convened a scientific panel of experts appointed by the ACP, American Dental Association (ADA), Academy of General Dentistry (AGD), and American Dental Hygienists Association (ADHA) who critically evaluated and debated recently published findings from two systematic reviews on this topic. The major outcomes and consequences considered during formulation of the clinical practice guidelines (CPGs) were risk for failure of tooth- and implant-borne restorations. The panel conducted a round table discussion of

Griggs, J.A. Dental Implants / J.A. Griggs // Dental Clin. North Am. - 2017. - Vol. 61, № 4. - P. 857-871.

[https://www.clinicalkey.com/service/content/pdf/watermarked/1-s2.0-S0011853217300733.pdf?locale=ru\\_RU](https://www.clinicalkey.com/service/content/pdf/watermarked/1-s2.0-S0011853217300733.pdf?locale=ru_RU)

## Dental Implants



Jason A. Griggs, PhD, FADM

### KEYWORDS

- Cumulative survival rate • Bone augmentation • Implant design • Platform switching
- Implant abutment • Surface roughness • Surface coatings • rhBMP-2

### KEY POINTS

- The actual failure rates of dental implants are likely to be higher than the rates published in the clinical literature.
- Roughened implant collars, microthreads, and platform switching are all effective in bone maintenance.
- Bone augmentation is effective at increasing functional surface area but does not significantly increase implant success rates.
- Reduced-diameter implants have higher probability of failure, especially when the diameter is 3.75 mm or narrower.
- Implant bodies made from zirconia have performed well clinically when their surfaces were smooth, but this material may not be able to withstand the application of roughened sur-